

Cáncer de piel

Cáncer de piel

Horacio A. Cabo

Doctor en Medicina. Especialista en Dermatología. Profesor Titular de Dermatología, Facultad de Medicina, Universidad de Buenos Aires. Ex Presidente de la Sociedad Argentina de Dermatología (SAD). Presidente del Colegio Ibero-latinoamericano de Dermatología. Presidente del 6th World Congress of Dermoscopy (Buenos Aires 2021). Buenos Aires, Argentina.

Carlos Fernando Gatti

Director del Instituto de Medicina Cutánea. Ex Jefe del Servicio de Dermatología, Hospital Francés de Buenos Aires. Ex Presidente de la Sociedad Argentina de Dermatología (SAD). Ex Presidente del Colegio Ibero-Latinoamericano de Dermatología (CILAD). Vicepresidente del 18th World Congress on Cancers of the Skin (Buenos Aires 2021). Buenos Aires, Argentina.

Fernando Stengel

Dermatólogo. Cofundador y Presidente de la Fundación del Cáncer de Piel. Presidente del 18th World Congress on Cancers of the Skin (Buenos Aires 2021). Buenos Aires, Argentina.

Gabriel Salerni

Dermatólogo. Médico de planta, Hospital Provincial del Centenario. Docente Adscripto de la Cátedra de Dermatología, Facultad de Ciencias Médicas, Universidad Nacional de Rosario. Rosario, Argentina.

Rosario Peralta

Dermatólogo. Directora Médica, Centro Dermatológico del Sur. Docente Auxiliar de la Cátedra de Dermatología, Facultad de Medicina, Universidad de Buenos Aires. Chubut, Argentina.

Luis Mazzuocolo

Dermatólogo. Jefe del Servicio de Dermatología, Hospital Italiano de Buenos Aires. Director de la Carrera de especialista en Dermatología, Sede Hospital Italiano de Buenos Aires, Universidad de Buenos Aires. Buenos Aires, Argentina.

Matías Maskin

Dermatólogo. Jefe de Dermatología, Centro de Educación Médica e Investigación Clínica (CEMIC). Docente Adscripto, Facultad de Medicina, Universidad de Buenos Aires. Buenos Aires, Argentina.

Cáncer de piel / Horacio A. Cabo... [et al].
1ª ed.- Ciudad Autónoma de Buenos Aires: Journal, 2021.
358 p.; 24 x 17 cm.

ISBN 978-987-4922-81-6

1. Cáncer. 2. Dermatología. I. Cabo, Horacio A.
CDD 614.595

© Ediciones Journal, 2021
Viamonte 2146, 1 "A" CABA, Argentina
ediciones@journal.com.ar | www.edicionesjournal.com

Producción editorial: Ediciones Journal S.A.
Diagramación: Helena Ribero Farfán
Diseño de tapa: Le Voyer

IMPORTANTE: Se ha puesto especial cuidado en confirmar la exactitud de la información brindada y en describir las prácticas aceptadas por la mayoría de la comunidad médica. No obstante, los autores, traductores, correctores y editores no son responsables por errores u omisiones ni por las consecuencias que puedan derivar de poner en práctica la información contenida en esta obra y, por lo tanto, no garantizan de ningún modo, ni expresa ni tácitamente, que esta sea vigente, íntegra o exacta. La puesta en práctica de dicha información en situaciones particulares queda bajo la responsabilidad profesional de cada médico.

Los autores, traductores, correctores y editores han hecho todo lo que está a su alcance para asegurarse de que los fármacos recomendados en esta obra, al igual que la pauta posológica de cada uno de ellos, coincidan con las recomendaciones y prácticas vigentes al momento de publicación. Sin embargo, puesto que la investigación sigue en constante avance, las normas gubernamentales cambian y hay un constante flujo de información respecto de tratamientos farmacológicos y reacciones adversas, se insta al lector a verificar el prospecto que acompaña a cada fármaco a fin de cotejar cambios en las indicaciones y la pauta posológica y nuevas advertencias y precauciones. Esta precaución es particularmente importante en los casos de fármacos que se utilizan con muy poca frecuencia o de aquellos de reciente lanzamiento al mercado.

Quedan reservados todos los derechos. No se permite la reproducción parcial o total, el almacenamiento, el alquiler, la transmisión o la transformación de este libro, en cualquier forma o por cualquier medio, sea electrónico o mecánico, mediante fotocopias, digitalización u otros métodos, sin el permiso previo y escrito de Ediciones Journal S.A. Su infracción está penada por las leyes 11.723 y 25.446.

Libro de edición argentina
Impreso en India – Printed in India, 10/2020
Replika Press Pvt Ltd, Haryana, 131028

Queda hecho el depósito que establece la Ley 11.723
Se imprimieron 1500 ejemplares

A nuestros Maestros.

A nuestra familia.

Colaboradores

Abeldaño, Alejandra

Dermatóloga. Jefa de la Unidad de Dermatología, Hospital General de Agudos Dr. Cosme Argerich. Docente Adscripta, Facultad de Medicina, Universidad de Buenos Aires. Buenos Aires, Argentina.

Abriata, María Graciela

Epidemióloga. Asesora técnica. Buenos Aires, Argentina.

Arias, Mariana

Dermatóloga. Médica de planta, Servicio de Dermatología, Hospital General de Agudos Dr. Cosme Argerich. Buenos Aires, Argentina.

Baiardi, María Emilce

Dermatóloga. Médica del Servicio de Dermatología, Hospital El Carmen. Ayudante de la Cátedra de Dermatología, Facultad de Ciencias Médicas, Universidad Nacional de Cuyo. Mendoza, Argentina.

Bollea Garlatti, Agustín

Dermatólogo. Director Médico y Jefe del área de Oncología cutánea y Cirugía de Mohs, Centro de Dermatología Bollea Garlatti. Docente Auxiliar de la Cátedra de Dermatología, Facultad de Medicina, Universidad Nacional de Tucumán. Tucumán, Argentina.

Bollea Garlatti, María Luz

Dermatóloga. Médica del Centro de Dermatología Bollea Garlatti. Médica Asociada, Servicio de Dermatología, Hospital Italiano de Buenos Aires. Tucumán, Argentina.

Cabo, Horacio A.

Doctor en Medicina. Especialista en Dermatología. Profesor Titular de Dermatología, Facultad de Medicina, Universidad de Buenos Aires. Ex Jefe de Servicio, Instituto de Investigaciones Médicas A. Lanari, Universidad de Buenos Aires. Ex Presidente de la Sociedad Argentina de Dermatología (SAD). Presidente del Colegio Iberolatinoamericano de Dermatología. Presidente del 6th World Congress of Dermoscopy (Buenos Aires 2021). Buenos Aires, Argentina.

Carrizo, Fernando

Patólogo. Jefe del Servicio de Patología, Hospital de Oncología Ángel Roffo. Docente Adscripto de Patología, Facultad de Medicina, Universidad de Buenos Aires. Buenos Aires, Argentina.

Cohen Sabban, Emilia N.

Dermatóloga. Jefa del Servicio de Dermatología, Instituto de Investigaciones Médicas A. Lanari, Universidad de Buenos Aires. Docente libre, Facultad de Medicina, Universidad de Buenos Aires. Buenos Aires, Argentina.

Crivaro, Paula

Dermatóloga. Médica Asociada, Hospital Italiano de Buenos Aires. *Fellow* en Oncología cutánea y Cirugía micrográfica de Mohs. Buenos Aires, Argentina.

Ferrario, Damián

Dermatólogo. Médico de planta, Servicio de Dermatología, Hospital Italiano de Buenos Aires. Buenos Aires, Argentina.

Galimberti, Gastón

Dermatólogo. Jefe de la Sección de Cirugía dermatológica y Cirugía de Mohs, Hospital Italiano de Buenos Aires. Profesor Asistente de Dermatología, Instituto Universitario Hospital Italiano. Buenos Aires, Argentina.

Gatti, Carlos Fernando

Director del Instituto de Medicina Cutánea. Ex Jefe del Servicio de Dermatología, Hospital Francés de Buenos Aires. Ex Profesor de Dermatología, Facultad de Medicina, Universidad del Salvador. Ex Presidente de la Sociedad Argentina de Dermatología (SAD). Ex Presidente del Colegio Ibero-Latinoamericano de Dermatología (CILAD). Certificate of Appreciation International League of Dermatological Societies (ILDS) for International Leadership 2017. Vicepresidente del 18th World Congress on Cancers of the Skin (Buenos Aires 2021). Buenos Aires, Argentina.

Hansman, Daniela

Dermatóloga. Buenos Aires, Argentina.

Latorre, María Clara

Dermatóloga. Gerenta de productos, Roche. Docente invitada. Buenos Aires, Argentina.

Maniotti Riggs, Mónica

Dermatóloga. Coordinadora médica de programas especiales corporativos, Swiss Médical Group (SMG). Buenos Aires, Argentina.

Marín, María Belén

Dermatóloga. Médica de planta, Instituto de Investigaciones Médicas A. Lanari, Universidad de Buenos Aires. Docente Auxiliar de la Cátedra de Dermatología, Facultad de Medicina, Universidad de Buenos Aires. Buenos Aires, Argentina.

Maronna, Esteban

Patólogo. Médico de planta, Hospital de Infecciosas Francisco Javier Muñiz. Buenos Aires, Argentina.

Maskin, Matías

Dermatólogo. Jefe de Dermatología, Centro de Educación Médica e Investigación Clínica (CEMIC). Docente Adscripto, Facultad de Medicina, Universidad de Buenos Aires. Buenos Aires, Argentina.

Mazuocolo, Luis

Dermatólogo. Jefe del Servicio de Dermatología, Hospital Italiano de Buenos Aires. Director de la Carrera de especialista en Dermatología, Sede Hospital Italiano de Buenos Aires, Universidad de Buenos Aires. Buenos Aires, Argentina.

Micieli Galeazzi, María Paz

Dermatóloga. Residente, Hospital Italiano de Buenos Aires. Buenos Aires, Argentina.

Olguín, María Florencia

Dermatóloga. Buenos Aires, Argentina.

Peralta, Rosario

Dermatóloga. Directora Médica, Centro Dermatológico del Sur. Docente Auxiliar de la Cátedra de Dermatología, Facultad de Medicina, Universidad de Buenos Aires. Chubut, Argentina.

Prahl, Pablo Hernán

Patólogo y dermatólogo. Ex médico residente de los Servicios de Patología y Dermatología, Hospital Francés de Buenos Aires. Médico de planta, Instituto de Medicina Cutánea de Buenos Aires. Buenos Aires, Argentina.

Rodríguez Saa, Sonia

Dermatóloga. Jefa del Servicio de Dermatología, Hospital El Carmen. Docente, Facultad de Medicina, Universidad de Mendoza. Mendoza, Argentina.

Salerni, Gabriel

Dermatólogo. Médico de planta, Hospital Provincial del Centenario. Docente Adscripto de la Cátedra de Dermatología, Facultad de Ciencias Médicas, Universidad Nacional de Rosario. Rosario, Argentina.

Sánchez Marull, Ricardo G.

Especialista en Anatomía patológica. Jefe del Servicio de Patología, Sanatorio Mater Dei. Director de la Carrera de especialista en Patología, Centro de Educación Médica e Investigación Clínica (CEMIC). Buenos Aires, Argentina.

Schmitzeder, Pamela

Dermatóloga. Médica de planta, Sanatorio Güemes. Becaria Adscripta del Consultorio de Oncodermatología, Hospital General de Agudos Dr. Cosme Argerich. Buenos Aires, Argentina.

Spinelli, Carolina

Dermatóloga. Médica de planta, Unidad de Oncología cutánea, Instituto Alexander Fleming. Buenos Aires, Argentina.

Stengel, Fernando

Dermatólogo. Cofundador y Presidente de la Fundación del Cáncer de Piel. Presidente del 18th World Congress on Cancers of the Skin (Buenos Aires 2021). Buenos Aires, Argentina.

Velasco, Alberto

Dermatólogo. Director de DERMACEC. Miembro del Grupo de Cirugía Dermatológica, Sociedad Argentina de Dermatología (SAD). Buenos Aires, Argentina.

Prólogo

El aumento de la incidencia del cáncer de piel en los últimos años ha generado una demanda de bibliografía actualizada, sencilla y adecuada para los dermatólogos, sea que se dediquen o no al diagnóstico y tratamiento de esta patología.

Este libro surgió de la idea de cubrir esa necesidad. Con ese objetivo, hemos abordado cada tema de forma estructurada, didáctica y con gráficos explicativos, junto con una adecuada cantidad de imágenes de calidad para ilustrar cada subtipo de cáncer.

Los autores que hemos convocado se destacan en su tema y tienen gran experiencia en el diagnóstico y tratamiento del cáncer de piel. Agradecemos a todos ellos su participación.

Cáncer de piel se publica en el formato tradicional como libro impreso y también en eBook. Agradecemos a Ediciones Journal por darnos su apoyo para la publicación.

Confiamos en que esta obra será de utilidad para los médicos clínicos y para los distintos especialistas que tratan a pacientes con esta patología.

Los editores

Índice

Colaboradores.....	VII
Prólogo.....	XI
1 Biología y epidemiología del cáncer cutáneo	1
María Clara Latorre • María Graciela Abriata	
2 Bases genéticas del cáncer cutáneo	13
María Clara Latorre	
3 Fotoeducación. Un paso más allá de la fotoprotección	27
Fernando Stengel	
4 Carcinoma basocelular	39
Emilia N. Cohen Sabban • María Belén Marín • María Florencia Olguín Mónica Maniotti Riggs • Horacio A. Cabo	
5 Carcinoma espinocelular	67
Rosario Peralta • Sonia Rodríguez Saa • Agustín Bollea Garlatti	
6 Melanoma	113
Gabriel Salerni • Matías Maskin	
7 Linfomas cutáneos	147
Alejandra Abeldaño • Mariana Arias • Pamela Schmitzeder	
8 Sarcomas cutáneos	187
Fernando Carrizo • Carlos Fernando Gatti	
9 Tumores malignos de anexos cutáneos	207
Esteban Maronna • Carolina Spinelli • Ricardo G. Sánchez Marull • Daniela Hansman	

10	Enfermedad de Paget extramamaria	231
	Pablo Hernán Prahel • Carlos Fernando Gatti	
11	Carcinoma de células de Merkel	237
	Paula Crivaro • María Paz Micieli Galeazzi • Luis Mazzuocolo	
12	Tumores malignos vasculares	251
	Sonia Rodríguez Saa • María Emilce Baiardi	
13	Síndromes genéticos y cáncer cutáneo	275
	María Luz Bollea Garlatti • Luis Mazzuocolo	
14	Metástasis cutáneas	291
	Sonia Rodríguez Saa	
15	Consideraciones terapéuticas en el cáncer cutáneo no melanoma	313
	Gastón Galimberti • Alberto Velasco • Damián Ferrario	
16	Consideraciones terapéuticas en el melanoma localizado	337
	Agustín Bollea Garlatti • Rosario Peralta	
	Índice de términos	357

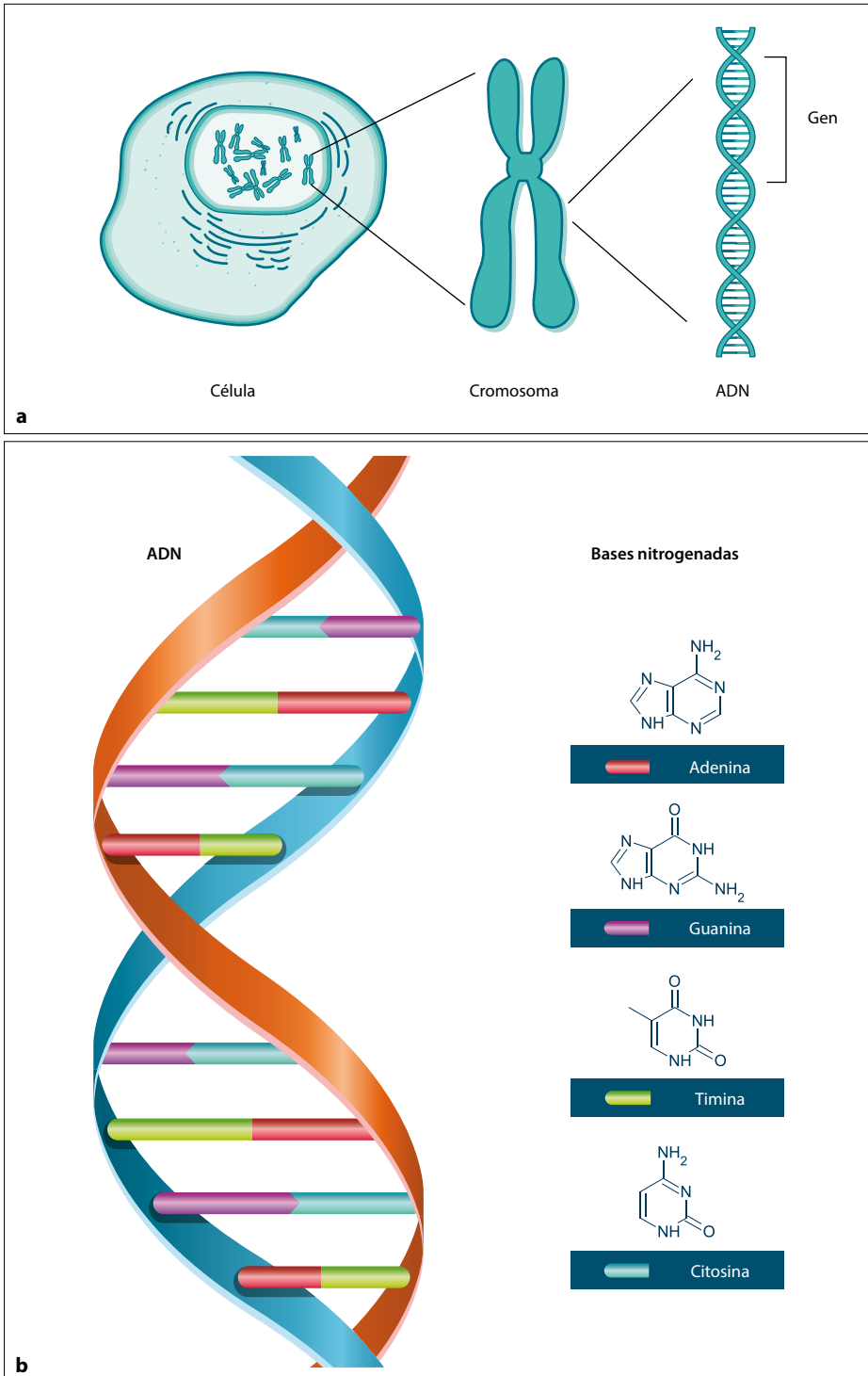


Figura 2.2 a La célula y sus cromosomas. b Estructura helicoidal del ADN. (<https://kintalk.org/>) (<https://es.vecteezy.com/>).

en caso de extirpación incompleta; ante una recurrencia deberá extirparse completamente el colgajo.

El procesamiento del espécimen en parafina y el posterior examen histopatológico pueden requerir algunos días. El informe final realizado por el médico patólogo debe incluir todas las características histopatológicas del CEC ya mencionadas que permiten su categorización y el estado de los márgenes. Si existe compromiso de algún margen debe realizarse un nuevo tratamiento quirúrgico alrededor de la cicatriz, con márgenes más amplios que los iniciales o idealmente con cirugía micrográfica de Mohs. Por el contrario, si los márgenes resultan libres, se debe realizar un control periódico de la cicatriz (y del paciente), ya que el procesamiento habitual en “rebanada de pan” de la pieza operatoria permite el análisis de solo el 1% del margen quirúrgico real.

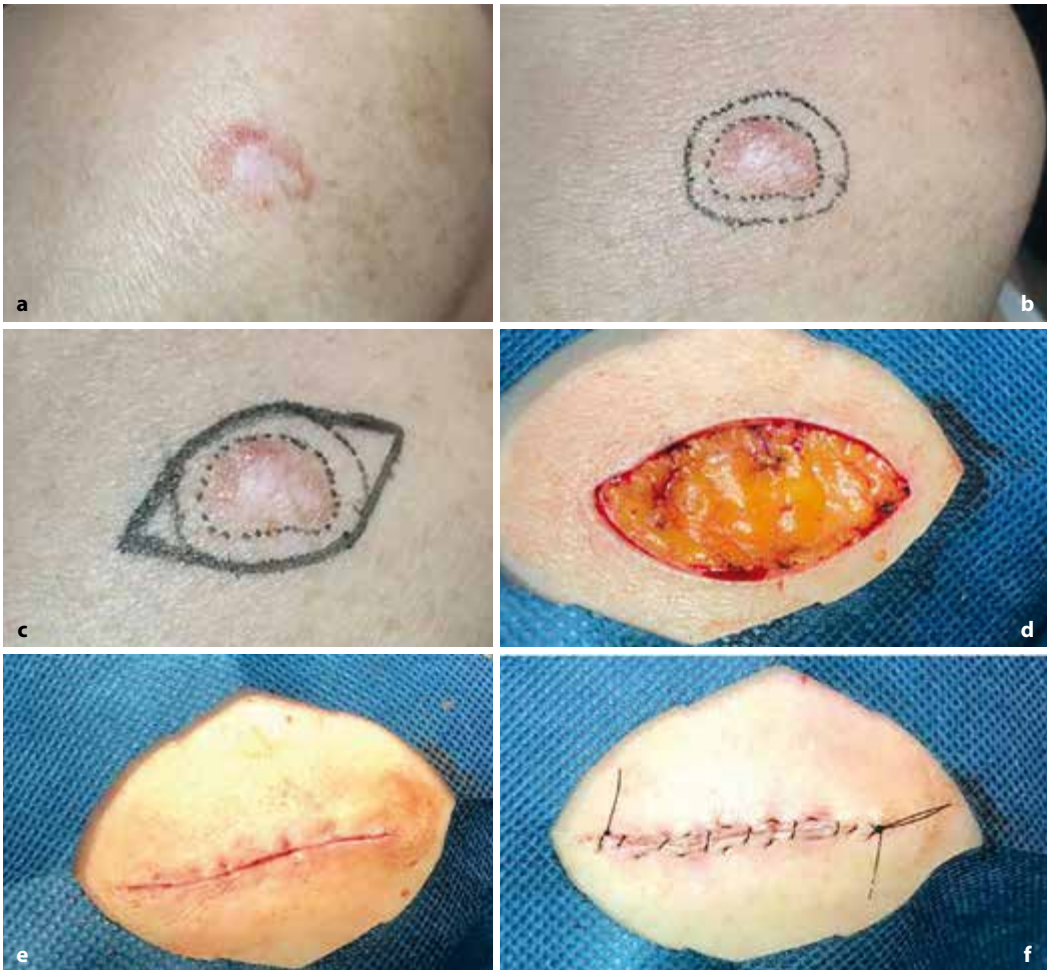

Figura 5.48 Cirugía convencional. **a** CEC de bajo riesgo localizado a nivel del hombro izquierdo. **b** Delimitación de margen clínico y margen quirúrgico a 4 mm del anterior. **c** Diseño en forma de *losange* para el cierre. **d** Defecto quirúrgico luego de la incisión y extirpación del tumor. **e** Cierre afrontando bordes con puntos intradérmicos. **f** Sutura continua externa con nailon.

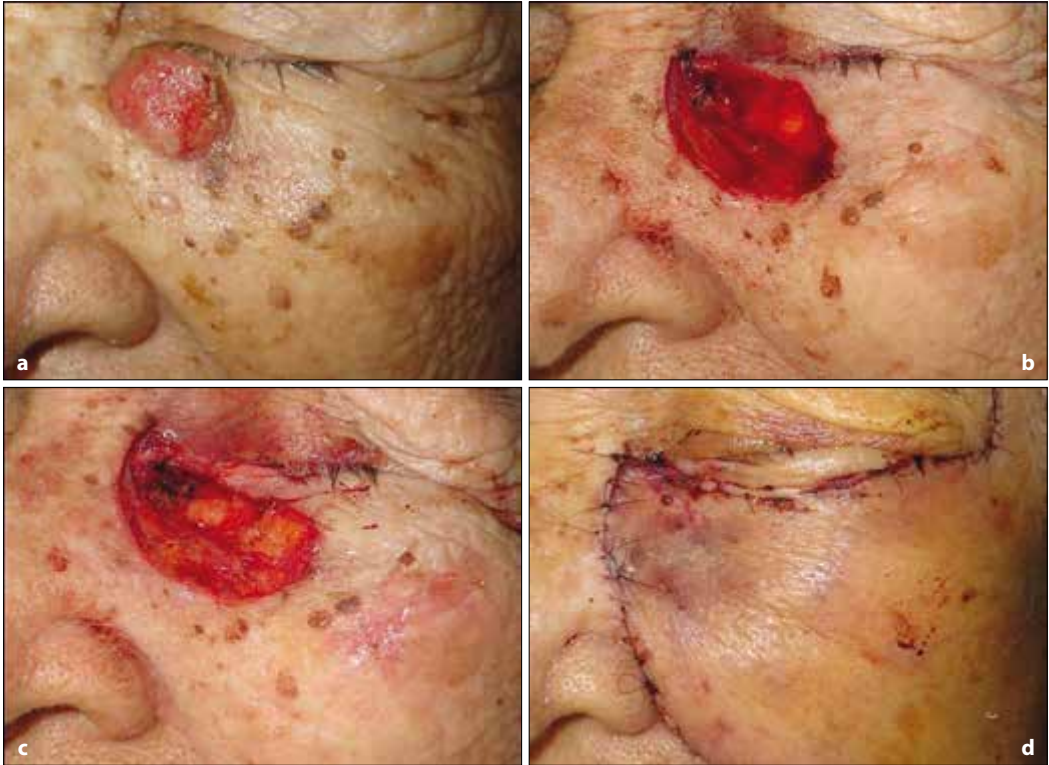


Figura 5.49 Cirugía micrográfica de Mohs. **a** CEC de alto riesgo: rápido crecimiento, localizado en el párpado inferior izquierdo, 2 cm de diámetro, pobremente diferenciado. **b** Defecto quirúrgico luego del primer estadio, en el cual se observó tumor residual. **c** Efecto quirúrgico luego del segundo estadio, en el cual ya no se observó tumor residual. **d** Cierre con colgajo de avance y rotación luego de haberse observado el 100% de los márgenes sin compromiso tumoral.

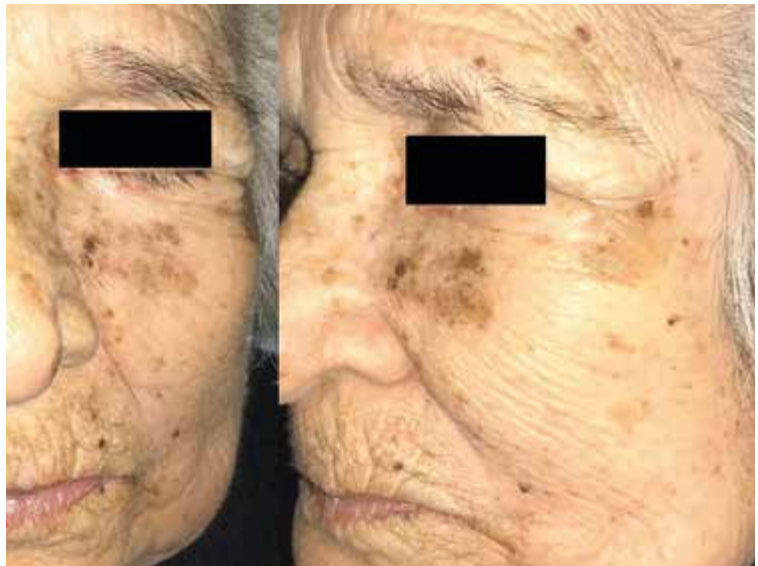
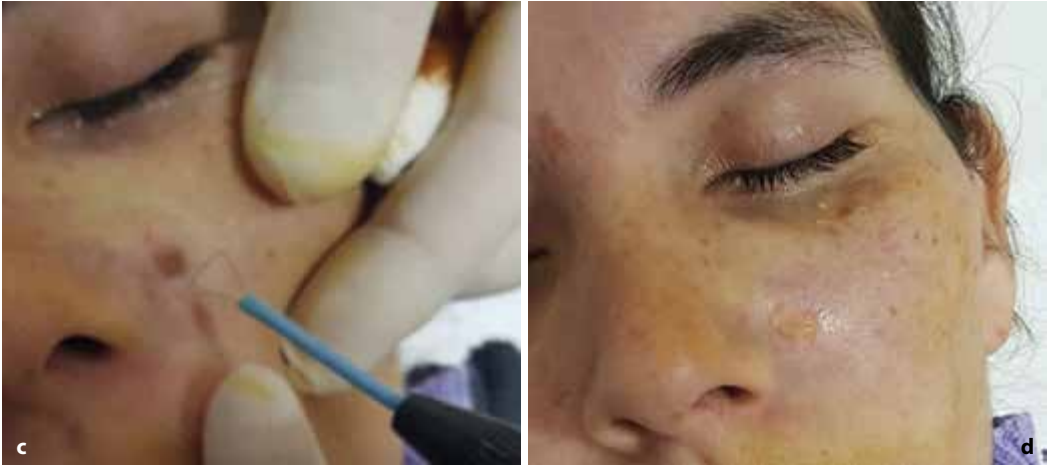
Figura 5.50 Posoperatorio a los seis meses de haber realizado cirugía micrográfica de Mohs con reconstrucción con colgajo (paciente de la Figura 5.49). Óptimo resultado estético y funcional sin compromiso del cierre palpebral.



► **Figura 15.7** **c** Remodelado de bordes con radiofrecuencia en punto corte. **d** Resultado final, antes de la cura plana.

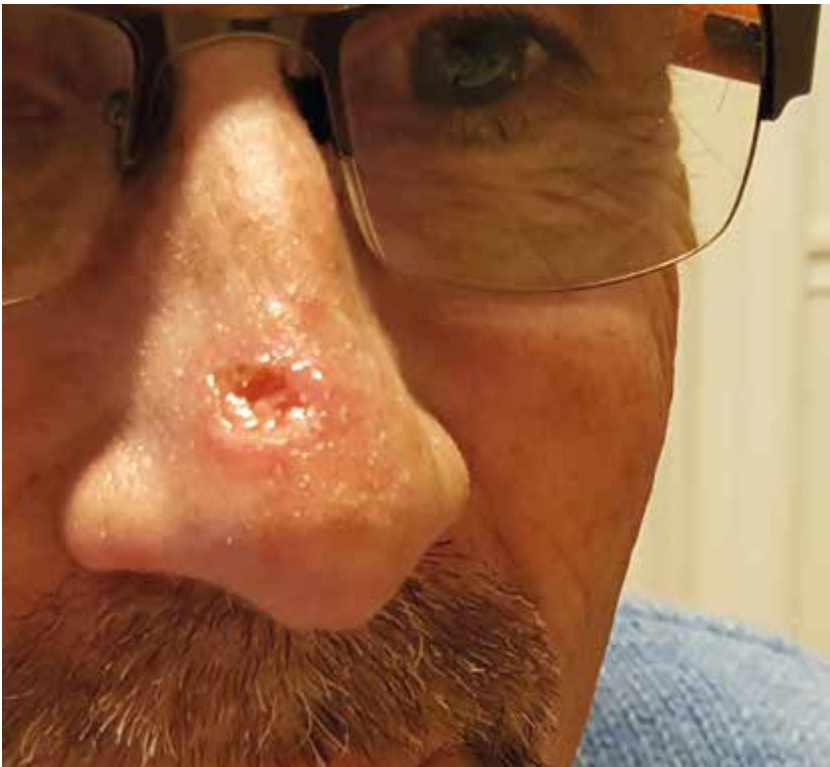

Figura 15.8 Resultado final post biopsia con bisturí, modalidad de craterización. Clave: lo importante de la biopsia es que la muestra tome la dermis media o reticular.

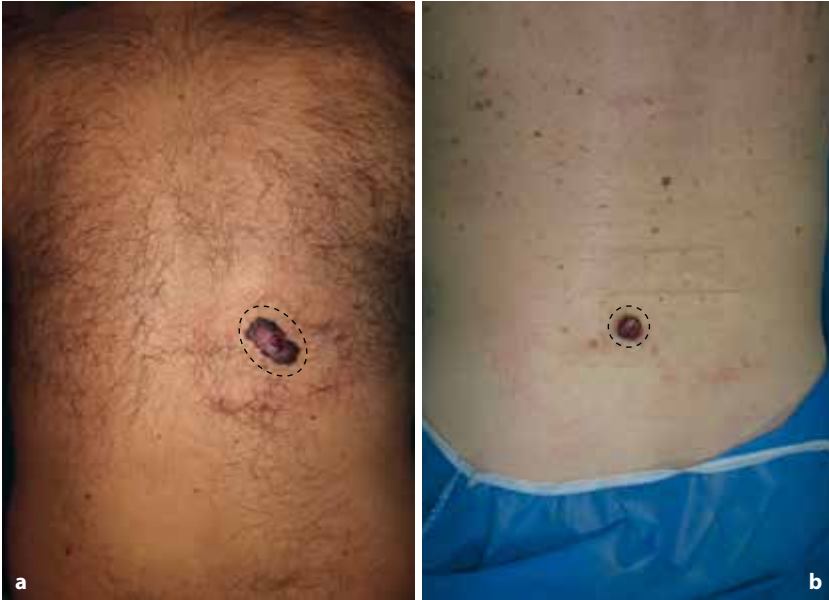

Figura 16.2 Biopsia escisional con margen de 1-3 mm alrededor de la lesión (*línea punteada*), resección quirúrgica con bisturí. **a** Melanoma extensivo superficial con fase de crecimiento vertical localizado en el dorso, de 4 cm de diámetro mayor. **b** Melanoma nodular localizado en la región lumbar, de 2 cm de diámetro.

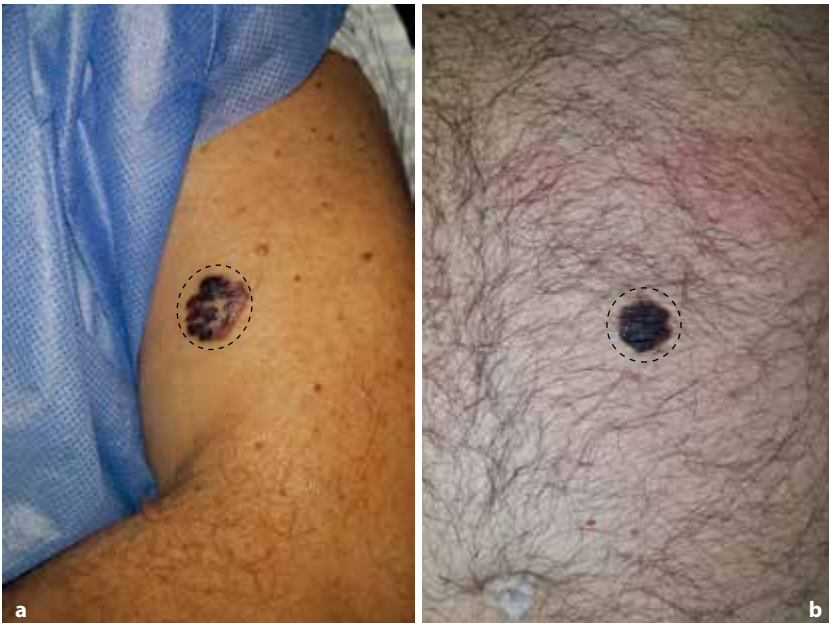

Figura 16.3 Biopsia escisional con margen de 1-3 mm alrededor de la lesión (*línea punteada*), resección quirúrgica con bisturí. **a** Melanoma extensivo superficial localizado en el brazo, de 2 cm de diámetro mayor. **b** Melanoma extensivo superficial localizado en el abdomen, de 1,5 cm de diámetro.