

# **Ultrasonografía en el paciente crítico**

Segunda edición



# Ultrasonografía en el paciente crítico

Segunda edición

## José Luis do Pico

Especialista en Medicina Intensiva y Cuidados Críticos.

Especialista en Nefrología y Cardiología.

Jefe de la Unidad de Cuidados Críticos, Hospital Municipal Dr. Emilio Ferreyra.  
Necochea, Buenos Aires, Argentina.

## Guillermo Parra

Especialista en Medicina Intensiva.

Coordinador de la Unidad de Cuidados Intensivos, Responsable de Docencia  
e Investigación, Hospital La Vega.

Instructor FCCS – SCCM.

Instructor de Soporte Vital Avanzado, SEMICYUC, ERC.

Instructor de Simulación Médica (Grado de Medicina), Profesor a Cargo  
de Fisiopatología (Grado de Farmacia), Universidad Católica de Murcia.  
Murcia, España.

## Emiliano Descotte

Especialista en Cuidados Críticos.

Coordinador UTI, Hospital Británico de Buenos Aires.

Instructor del Programa COC en Ultrasonografía Crítica, ACCP.

Ex-director del Comité de Ecografía en el paciente crítico, SATI.

Buenos Aires, Argentina.

do Pico, José Luis

Ultrasonografía en el paciente crítico / José Luis do Pico; Guillermo Parra

2ª ed.- Ciudad Autónoma de Buenos Aires: Journal, 2019.

456 p.; 24 x 17 cm.

ISBN 978-987-4922-11-3

1. Ultrasonografía. 2. Cuidados Intensivos. 3. Terapia Intensiva. I. Parra, Guillermo II. Título  
CDD 616.028

© Ediciones Journal, 2018

Viamonte 2146 1 "A" (C1056ABH) CABA, Argentina

ediciones@journal.com.ar | www.edicionesjournal.com

Producción editorial: Ediciones Journal S.A.

Diagramación: Diego Stegmann

Diseño de tapa: Le Voyer

IMPORTANTE: se ha puesto especial cuidado en confirmar la exactitud de la información brindada y en describir las prácticas aceptadas por la mayoría de la comunidad médica. No obstante, los autores, traductores, correctores y editores no son responsables por errores u omisiones ni por las consecuencias que puedan derivar de poner en práctica la información contenida en esta obra y, por lo tanto, no garantizan de ningún modo, ni expresa ni tácitamente, que esta sea vigente, íntegra o exacta. La puesta en práctica de dicha información en situaciones particulares queda bajo la responsabilidad profesional de cada médico.

Los autores, traductores, correctores y editores han hecho todo lo que está a su alcance para asegurarse de que los fármacos recomendados en esta obra, al igual que la pauta posológica de cada uno de ellos, coinciden con las recomendaciones y prácticas vigentes al momento de publicación. Sin embargo, puesto que la investigación sigue en constante avance, las normas gubernamentales cambian y hay un constante flujo de información respecto de tratamientos farmacológicos y reacciones adversas, se insta al lector a verificar el prospecto que acompaña a cada fármaco a fin de cotejar cambios en las indicaciones y la pauta posológica y nuevas advertencias y precauciones. Esta precaución es particularmente importante en los casos de fármacos que se utilizan con muy poca frecuencia o de aquellos de reciente lanzamiento al mercado.

Quedan reservados todos los derechos. No se permite la reproducción parcial o total, el almacenamiento, el alquiler, la transmisión o la transformación de este libro, en cualquier forma o por cualquier medio, sea electrónico o mecánico, mediante fotocopias, digitalización u otros métodos, sin el permiso previo y escrito de Ediciones Journal S.A. Su infracción está penada por las leyes 11.723 y 25.446.

Libro de edición argentina

Impreso en India - Printed in India - 01/2019

Replika Press Pvt Ltd, Haryana, 131028

Queda hecho el depósito que establece la Ley 11.723

Se imprimieron 1500 ejemplares

## Ítaca

Cuando emprendas tu viaje hacia Ítaca  
debes rogar que el viaje sea largo,  
lleno de peripecias, lleno de experiencias.  
No has de temer ni a los lestrigones ni a los cíclopes,  
ni la cólera del airado Poseidón.

Nunca tales monstruos hallarás en tu ruta  
si tu pensamiento es elevado, si una exquisita  
emoción penetra en tu alma y en tu cuerpo.

Los lestrigones y los cíclopes  
y el feroz Poseidón no podrán encontrarte  
si tú no los llevas ya dentro, en tu alma,  
si tu alma no los conjura ante ti.

Debes rogar que el viaje sea largo,  
que sean muchos los días de verano;  
que te vean arribar con gozo, alegremente,  
a puertos que tú antes ignorabas.

Que puedas detenerte en los mercados de Fenicia,  
y comprar unas bellas mercancías:  
madreperlas, coral, ébano, y ámbar,  
y perfumes placenteros de mil clases.  
Acude a muchas ciudades del Egipto  
para aprender y aprender de quienes saben.

Conserva siempre en tu alma la idea de Ítaca:  
llegar allí, he aquí tu destino.

Mas no hagas con prisas tu camino;  
mejor será que dure muchos años,  
y que llegues, ya viejo, a la pequeña isla,  
rico de cuanto habrás ganado en el camino.

No has de esperar que Ítaca te enriquezca:  
Ítaca te ha concedido ya un hermoso viaje.

Sin ella jamás habrías partido;  
mas no tiene otra cosa que ofrecerte.

Y si la encuentras pobre, Ítaca no te ha engañado.

Y siendo ya tan viejo, con tanta experiencia,  
sin duda sabrás ya qué significan las Ítacas.

**Konstantínos Kaváfis**

*Para todos aquellos que están en camino a su propia Ítaca  
va dedicado este libro.*

**Los editores**



*A mi familia, por estar siempre a mi lado.*

**José Luis do Pico**

*A mis padres y maestros, que me enseñaron  
a no quedarme quieto y a intentar mejorar siempre.  
A mi esposa y mis hijos, por todos los momentos que les he quitado  
para poder cumplir con este proyecto.*

**Guillermo Parra**

*Agradezco profundamente a mi amigo José Luis do Pico,  
por la oportunidad de aprender cómo se recorre este camino;  
y a mis dos mentores médicos a quienes guardo un particular afecto,  
Felipe Julio Chertcoff y Miguel Angel Blasco.*

**Emiliano Descotte**





## Colaboradores

**Acosta, Cecilia**

Anestesióloga, Hospital Privado de Comunidad.  
Mar del Plata, Buenos Aires, Argentina.

**Beldarrain, Martín**

Especialista en Medicina Intensiva.  
Médico de Planta de la Unidad de Terapia  
Intensiva, Hospital Dr. Ramón Santamarina.  
Coordinador de la Unidad de Terapia Intensiva,  
Sanatorio Tandil.  
Tandil, Buenos Aires, Argentina.

**Brunel, Eduardo**

Especialista en Cardiología y Ecocardiografía.  
Especialista en Medicina Crítica y Terapia  
Intensiva.  
Buenos Aires, Argentina.

**Cardonatti, Gustavo**

Especialista en Medicina Crítica y Terapia  
Intensiva.  
Jefe del Área Crítica, Hospital Central de San  
Isidro Dr. Melchor A. Posse.  
Director de la Carrera de Especialista en  
Medicina Crítica y Terapia Intensiva, UBA.  
Buenos Aires, Argentina.

**Coll, Milagros**

Médica Cirujana, Hospital Escuela de Agudos  
Dr. Ramón Madariaga.  
Posadas, Misiones, Argentina.

**Cosenza, Sebastián**

Subjefe de Unidad de Cuidados Intensivos,  
Profesor de Emergentología, Hospital  
Universitario Austral.  
Tesorero, SAMCT.  
Miembro del Comité de Gestión, SATI.  
Buenos Aires, Argentina.

**Descotte, Emiliano**

Especialista en Cuidados Críticos.  
Coordinador UTI, Hospital Británico de  
Buenos Aires.  
Instructor del Programa COC en  
Ultrasonografía Crítica, ACCP.  
Ex-director del Comité de Ecografía en el  
paciente crítico, SATI.  
Buenos Aires, Argentina.

**do Pico, José Luis**

Especialista en Medicina Intensiva  
y Cuidados Críticos.  
Especialista en Nefrología y Cardiología.  
Jefe de la Unidad de Cuidados Críticos,  
Hospital Municipal Dr. Emilio Ferreyra.  
Necochea, Buenos Aires, Argentina.

**do Pico, Juan José**

Especialista en Cirugía.  
Médico del Servicio de Cirugía, Hospital  
Municipal Dr. Emilio Ferreyra.  
Necochea, Buenos Aires, Argentina.

**Dos Santos, Maicol**

Especialista en Medicina Intensiva.  
Médico del Centro de Tratamiento Intensivo y  
Médico Generalista de Emergencias, Hospital  
de Artigas.  
Artigas, Uruguay.

**Luna, Ezequiel**

Coordinador de Terapia Intensiva, Sanatorio  
Güemes.  
Instructor del Posgrado en Ultrasonografía  
Crítica, UBA.  
Buenos Aires, Argentina.

**Palermo, Mariano**

Cirujano, Hospital Nacional Prof. A. Posadas.  
Cirujano de Staff, Fundación DAICIM y  
DIAGNOMED.  
Doctor en Medicina, Docente Autorizado de  
Cirugía, UBA.  
Ecografista, SAEU (Sociedad Argentina de  
Ecografía y Ultrasonografía).  
Buenos Aires, Argentina.

**Parra, Guillermo**

Especialista en Medicina Intensiva.  
Coordinador de la Unidad de Cuidados  
Intensivos, Responsable de Docencia e  
Investigación, Hospital La Vega.  
Instructor FCCS – SCCM.  
Instructor de Soporte Vital Avanzado,  
SEMICYUC, ERC.  
Instructor de Simulación Médica (Grado de  
Medicina), Profesor a Cargo de Fisiopatología  
(Grado de Farmacia), Universidad Católica de  
Murcia.  
Murcia, España.

**Pianciola, Federico Luis**

Especialista en Cardiología y Ecocardiografía.  
Servicio de Cardiología, Hospital Británico.  
Docente de Ecografía *Point of Care*, Curso  
Superior de Anestesiología.  
Buenos Aires, Argentina.

**Pratesi, Pablo**

Jefe de Unidad de Cuidados Intensivos,  
Director de la Carrera Universitaria  
de Terapia Intensiva, Profesor de  
Emergentología, Hospital Universitario  
Austral.  
Presidente de la SAMCT.  
Miembro del Comité de Ecografía Crítica,  
SATI.  
Buenos Aires, Argentina.

**Romano, Graciela**

Médica del Servicio de Ultrasonografía,  
Hospital Municipal Dr. Emilio Ferreyra.  
Necochea, Buenos Aires, Argentina.

**Sorensen, Pablo**

Especialista en Cardiología.  
Servicio de Cardiología, Hospital Británico de  
Buenos Aires.  
Buenos Aires, Argentina.

**Tamagnone, Francisco**

Especialista en Terapia Intensiva.  
Médico de UTI, Hospital Bernardino  
Rivadavia.  
Director Médico, Centro Médico K 41.  
Director de Posgrado en Ultrasonografía  
Crítica, UBA.  
Buenos Aires, Argentina.

## Prólogo

La Medicina Crítica es todavía una especialidad joven, que surgió hacia 1953 para dar asistencia a la falla respiratoria causada por la epidemia de poliomielitis en el norte de Europa. A partir de ese momento, como disciplina ha corrido muchos límites, en especial en pacientes quirúrgicos, al hacer posible la supervivencia luego de interminables y agresivas horas de quirófano.

Si bien durante más de cuarenta años los cambios fueron lentos y los procedimientos casi monótonos, las mejoras y los aportes se caracterizaron por desarrollar óptimos niveles de organización. Como en la mayoría de los avances en Medicina, la aparición de nuevas tecnologías y su correcto uso fueron determinantes para dar grandes y significativos saltos de calidad y seguridad para nuestros pacientes.

Sin lugar a dudas, la ultrasonografía, en especial al lado de la cama del paciente, ha sido un gran avance y se inscribe dentro de las herramientas más promisorias, especialmente por ser mínimamente invasiva y por ofrecer datos exquisitos. Actualmente, estamos en el camino hacia una medicina personalizada y de precisión; es un punto sin retorno que plantea nuevos desafíos y en el que la ultrasonografía cumple un rol fundamental.

En esta segunda edición de *Ultrasonografía en el paciente crítico*, el doctor José Luis do Pico, destacado intensivista que ha desarrollado como pocos esta nueva herramienta, ofrece un recorrido ameno por la anatomía y la fisiología del paciente críticamente enfermo. Su enorme experiencia nos guía en forma sencilla frente a grandes dilemas y nos ofrece soluciones rápidas a problemas graves.

Si bien este libro abarca con eficacia los diferentes órganos y sistemas, donde más utilidad alcanza es en las áreas respiratoria y cardiovascular, contribuyendo a comprender la fisiopatología y la respuesta a la terapéutica instituida en el shock y en la insuficiencia respiratoria, las dos causas más frecuentes de muerte en terapia intensiva.

El ecógrafo en su versión portátil permite hacer el estudio al lado de la cama del paciente. En este sentido es que los estudios de ultrasonido resultan revolucionarios y este libro

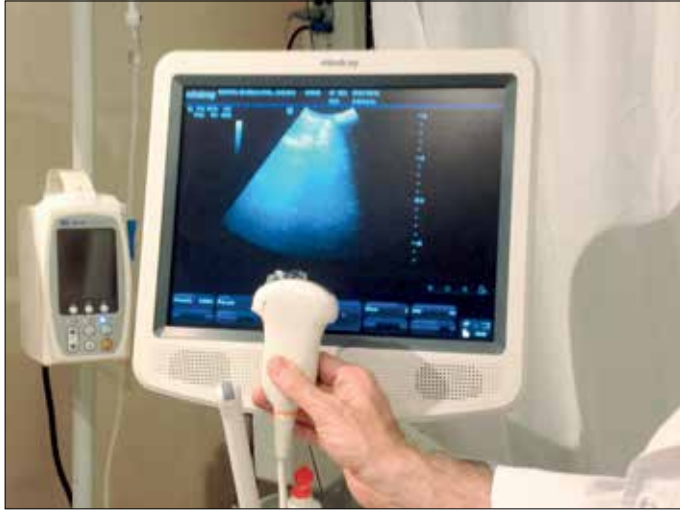resulta una hoja de ruta imprescindible para médicos intensivistas. Felicitaciones a José Luis do Pico, Guillermo Parra, Emiliano Descotte y a los colaboradores que participaron en la obra. A todos ellos, gracias por ofrecernos esta propuesta innovadora.

**Dr. Eduardo San Román**  
Jefe de la Unidad de Terapia Intensiva de adultos  
Hospital Italiano de Buenos Aires  
Presidente FCCHI

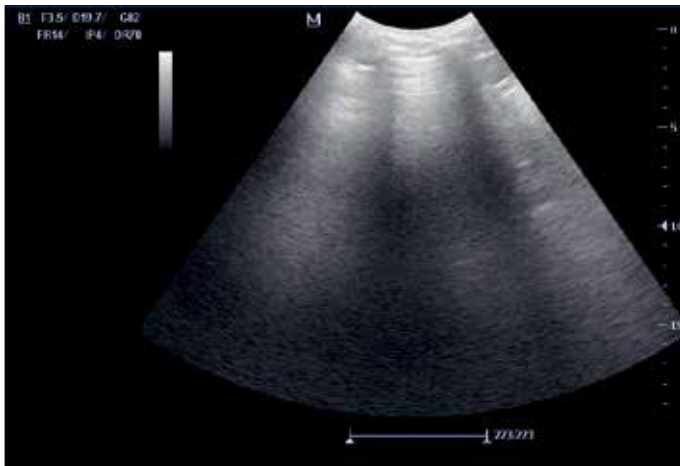
# Índice

Colaboradores .....	IX
Prólogo .....	XI
<b>1 Ultrasonografía en el paciente crítico: justificación de la obra</b> .....	1
José Luis do Pico • Guillermo Parra	
<b>2 Principios básicos de la ultrasonografía</b> .....	5
José Luis do Pico	
<b>3 Ultrasonido en el manejo de la vía aérea</b> .....	37
Pablo Pratesi • Sebastián Cosenza	
<b>4 Ultrasonografía pulmonar</b> .....	49
Cecilia Acosta • José Luis do Pico	
<b>5 Ecocardiograma en el paciente crítico</b> .....	85
Guillermo Parra	
<b>6 Evaluación de la función sistólica y diastólica del ventrículo izquierdo</b> .....	109
Federico Luis Pianciola • Eduardo Brunel	
<b>7 Evaluación ultrasonográfica del pericardio</b> .....	131
Martín Beldarrain	
<b>8 Valvulopatías cardíacas</b> .....	149
Eduardo Brunel • Federico Luis Pianciola	
<b>9 Evaluación ultrasonográfica del paciente en shock</b> .....	189
Guillermo Parra	
<b>10 Uso de la ecocardiografía en los pacientes sépticos</b> .....	217
Martín Beldarrain • José Luis do Pico	
<b>11 Evaluación de las cavidades derechas: <i>cor pulmonale</i> agudo y crónico</b> .....	237
Martín Beldarrain	

<b>12</b>	<b>Ecocardiografía transesofágica en el paciente crítico</b> .....	255
	Emiliano Descotte • Pablo Sorensen	
<b>13</b>	<b>Accesos vasculares ecoguiados</b> .....	269
	Cecilia Acosta • Emiliano Descotte	
<b>14</b>	<b>Ultrasonido osteoarticulomuscular</b> .....	287
	Maicol Dos Santos • José Luis do Pico	
<b>15</b>	<b>Ultrasonografía abdominal</b> .....	307
	Juan José do Pico • Mariano Palermo • Graciela Romano • Milagros Coll	
<b>16</b>	<b>Ultrasonografía renal y vías urinarias</b> .....	337
	Graciela Romano • José Luis do Pico	
<b>17</b>	<b>Ultrasonografía en el paciente traumatizado</b> .....	349
	José Luis do Pico	
<b>18</b>	<b>Ultrasonografía cerebral</b> .....	373
	Francisco Tamagnone • Ezequiel Luna	
<b>19</b>	<b>Ultrasonografía de la aorta torácica y abdominal</b> .....	393
	Martín Beldarrain • José Luis do Pico	
<b>20</b>	<b>Trombosis venosa</b> .....	415
	Graciela Romano • José Luis do Pico	
<b>21</b>	<b>Ultrasonografía en ginecología y obstetricia crítica</b> .....	425
	Graciela Romano • Gustavo Cardonatti • José Luis do Pico	
<b>22</b>	<b>Globo ocular y arteria oftálmica</b> .....	439
	José Luis do Pico	
	<b>Índice de términos</b> .....	451



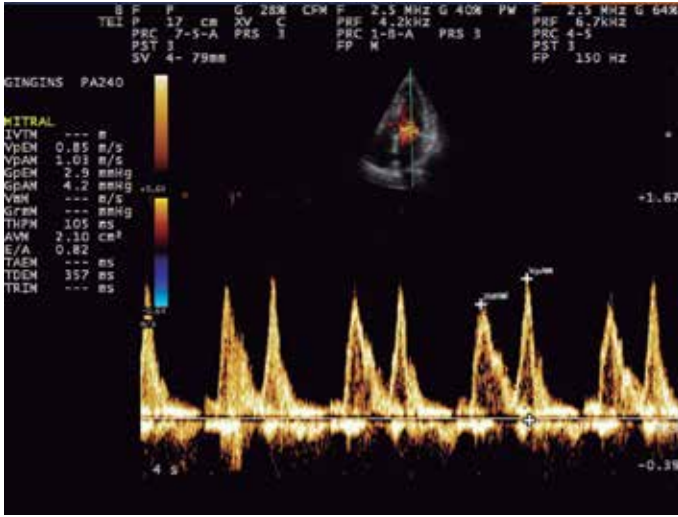
**Figura 2.3** Reflexión del ultrasonido en ausencia de gel conductor.



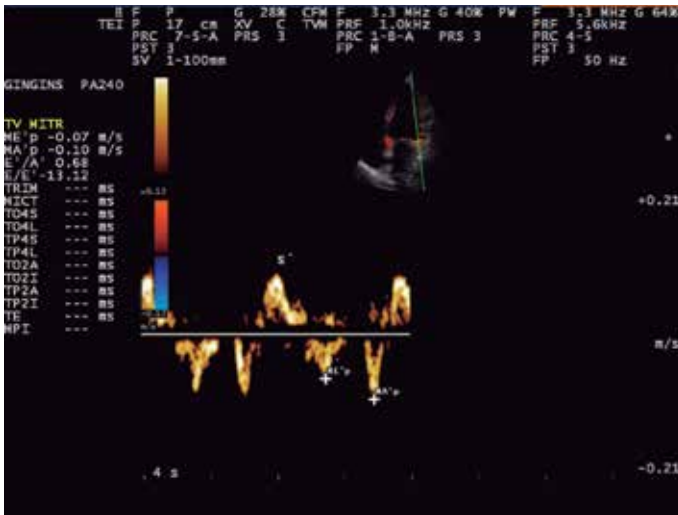
**Figura 2.4** Sombra acústica posterior provocada por el hueso (costillas).

## Obtención de la imagen

Un transductor es un dispositivo que convierte o transforma una forma de energía en otra distinta. En el caso de la ecografía, el transductor convierte la energía eléctrica en energía mecánica y viceversa. Esta técnica convierte la energía eléctrica proporcionada por el transmisor en pulsos acústicos dirigidos al paciente. Además, también actúa como receptor de los ecos reflejados y convierte cambios leves de presión en señales eléctricas para su procesamiento ulterior.



**Figura 6.10** El inflow mitral con Doppler pulsado, en la punta de ambas valvas mitrales. Con el Doppler espectral a ese nivel se mide la velocidad de la onda E, la pendiente de desaceleración y la velocidad de la onda A.



**Figura 6.11** Doppler tisular mitral lateral: en la vista apical de 4 cámaras se coloca la marca en el anillo mitral en contacto con el segmento lateral. Se presiona la función de Doppler tisular en el equipo y se inscribe una curva espectral. La curva positiva corresponde a la onda sistólica (s'), la primera onda negativa es la onda e' y la segunda, la onda a'.



son semicuantitativos, como la vena contracta y el tiempo de hemipresión (THP) del flujo de regurgitación. Y otros son los cuantitativos, como el AORE, el VR y dilatación del VI ([Video 8.5](#)).

## Magnitud del flujo regurgitante

### Relación base del *jet*/tracto de salida del ventrículo izquierdo

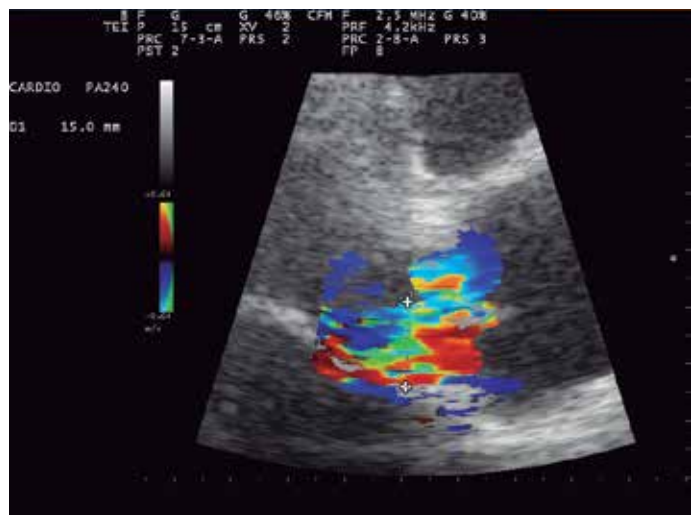
Esta relación se basa en la medición de la base *jet* de regurgitación por Doppler color en el TSVI y en el diámetro medido de este. El TSVI se mide inmediatamente por debajo del plano del anillo valvular, de borde endocárdico a borde endocárdico. Si esta relación es mayor del 65% se considera un parámetro de gravedad; si es menor del 25% no se considera significativa (Figura 8.14).

Este parámetro cualitativo (mayor del 65%) por sí solo no define la gravedad, pero orienta a la necesidad de cuantificar adecuadamente la magnitud del problema y corrobora otros parámetros.<sup>6</sup>

### Flujo diastólico reverso en aorta torácica descendente / abdominal

Desde la vista supraesternal se puede alinear la aorta torácica descendente con el Doppler pulsado. Luego del flujo sistólico habitualmente se encuentra un flujo protodiastólico reverso precoz no significativo. En caso de insuficiencia aórtica grave, se manifiesta un flujo diastólico negativo (reverso) durante toda la diástole, y al final de ella la aceleración de este es mayor de 20 cm/s.<sup>5-7</sup>

Desde la vista subcostal con orientación cefálica del transductor, se despliega la aorta abdominal colocando el volumen de muestra del Doppler pulsado en el interior de esta, e inclinando el transductor para alinearse al flujo aórtico obtenemos el flujograma característico de la aorta. La presencia de flujo diastólico reverso en la aorta abdominal es altamente específica de una regurgitación grave (Figura 8.15).



**Figura 8.14** Relación base *jet*/TSVI en vista eje largo paraesternal. Vista eje largo paraesternal izquierdo.

Típicamente, la médula tiene una apariencia menos ecogénica que la corteza renal. El seno renal está ubicado en la porción central del riñón y lo conforman los cálices, la vasculatura, los vasos linfáticos y la grasa peripelvica. Debido a la presencia de grasa, el seno renal aparece hiperecogénico. Definimos el hilio renal como la entrada al seno renal, y está conformado por la arteria y la vena renales y el uréter proximal.<sup>1</sup>

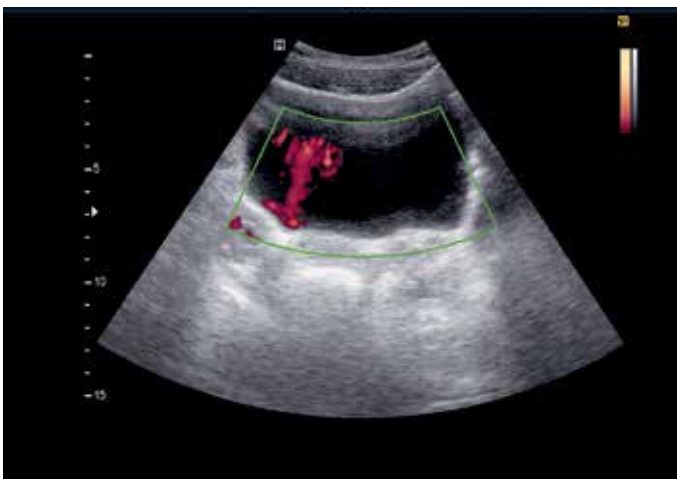
La arteria renal se divide en arterias interlobares seguidas por las arterias arcuatas que transcurren por la base de las pirámides y finalizan con las arterias interlobulares. La identificación de las arterias arcuatas es importante para valorar velocidades de flujo arterial e índices de resistencia vascular renal en distintas situaciones patológicas. Las venas renales corren en forma paralela a las arterias.

Los uréteres drenan la orina proveniente de la pelvis renal. Son estructuras retroperitoneales que corren a lo largo de la superficie anterior y medial del músculo psoas. En la pelvis ingresan a la vejiga en un ángulo posteroinferior. Habitualmente, los uréteres no se visualizan por ecografía. Al visualizar la vejiga con Doppler color, podemos observar el flujo de orina proveniente del uréter en forma intermitente debido al peristaltismo ureteral (cada 15-20 s). Observamos el flujo ureteral como una señal de color rojo intermitente que ingresa desde la base y se dirige al centro de la vejiga (Figura 16.5) (Video 16.2).<sup>1</sup>

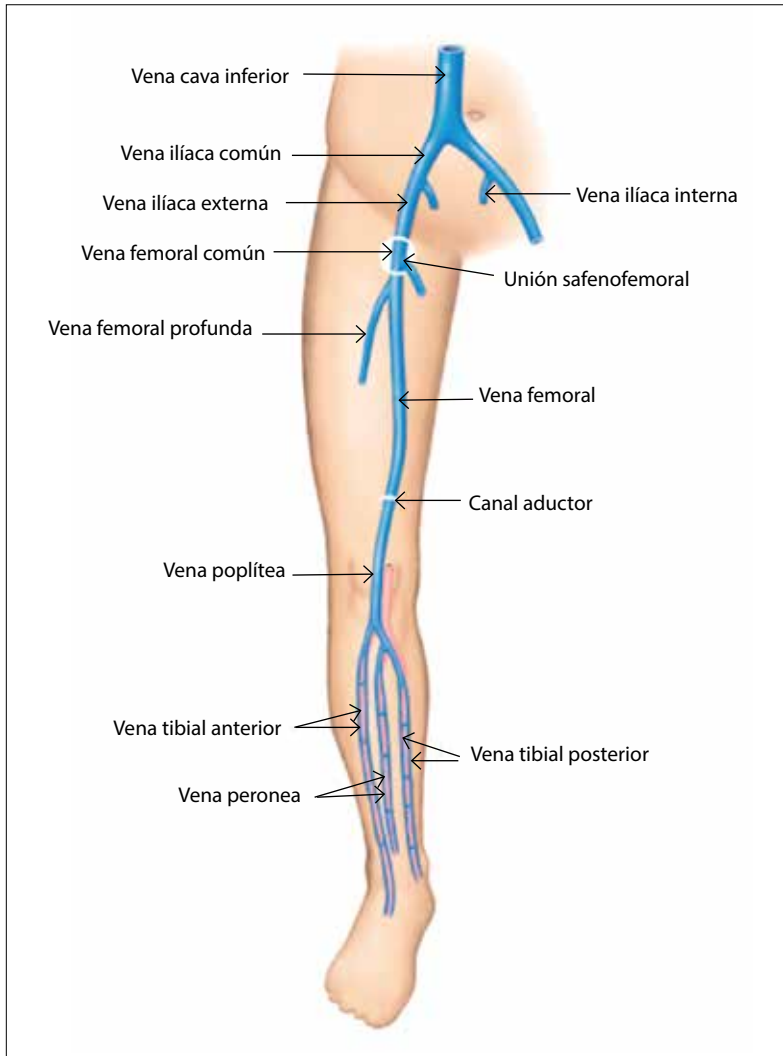
El hecho de que no se observe dicho flujo sugiere la presencia de una obstrucción en el tracto urinario, sobre todo cuando se aprecia un flujo ureteral del lado no afectado.

La vejiga es una estructura triangular observada por detrás de la sínfisis pubiana. Podemos dividirla en fondo, cuerpo, trigono y cuello. El fondo o base de la vejiga mira hacia atrás, hacia el recto. Los uréteres ingresan a esta en un ángulo posteroinferior. En general, la vejiga es una estructura anecoica llena de orina con paredes finas (3-6 mm de espesor). En los hombres, la próstata está localizada por detrás y por debajo de la vejiga; normalmente, mide menos de 5 cm en su máxima dimensión (Figura 16.6).

Para realizar la evaluación ecográfica de los riñones, el paciente debe estar en decúbito dorsal y en algunas circunstancias, en caso de ser posible, es aconsejable colocarlo en



**Figura 16.5** Obsérvese el flujo ureteral en la luz vesical.



**Figura 20.1** Esquema del sistema venoso de los miembros inferiores. Siempre debemos comenzar el estudio en el corte transversal, con la muesca del transductor hacia la derecha del paciente, inmediatamente por debajo del ligamento inguinal. La VFC se visualiza medialmente junto a la arteria femoral común (AFC) y puede observarse la VSI o la VSM desembocando en la VFC. De aquí en adelante, nos referiremos a la vena safena mayor (VSF) exclusivamente para evitar confusiones.

El miembro inferior por explorar con ultrasonido debe estar ligeramente flexionado y en rotación externa. Al explorar la vena poplítea, se flexiona muy ligeramente el miembro, ya que podemos provocar la compresión del vaso venoso que se desea estudiar (Figuras 20.7 y 20.8).<sup>18, 19, 24</sup>

La maniobra de compresión (MC) se realiza en modo bidimensional y se explora el segmento venoso de un área determinada ([Videos 20.6 a 20.8](#)).