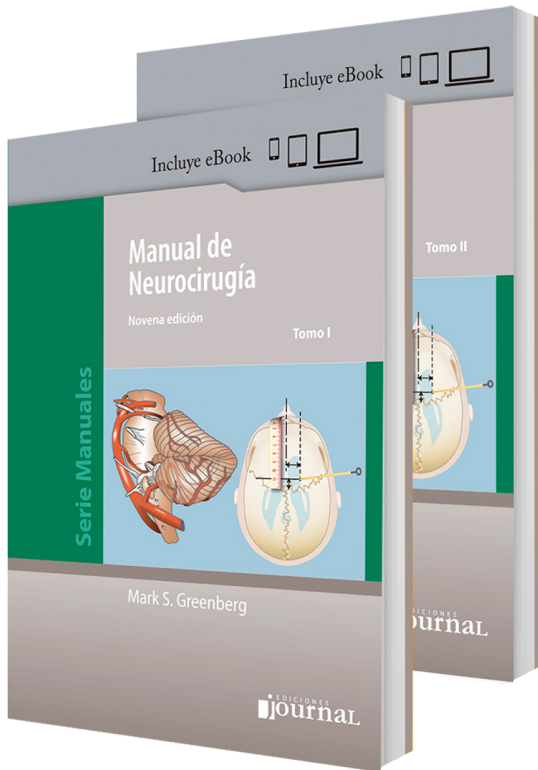


Lanzamiento junio 2021



Mark Greenberg

Manual de Neurocirugía

Novena edición

Serie Manuales

Incluye eBook

© 2021 Ediciones Journal

1598 páginas | formato 14x20 cm | rústica

ISBN obra completa 978-987-8452-02-9

Manual de Neurocirugía de Mark Greenberg es el manual de Neurocirugía más completo que se haya publicado hasta la fecha y ha sido el libro de cabecera de la especialidad durante más de un cuarto de siglo. Esta tercera edición en español (novena edición en inglés) se ha ampliado y actualizado en su totalidad.

Características principales:

- Es un libro exhaustivo y convenientemente conciso, que proporciona una base intuitiva para estudiar el campo de la Neurocirugía.
- Abarca el amplio espectro de la Neurocirugía incluyendo anatomía, fisiología, diagnóstico diferencial y los fundamentos actuales de los tratamientos no quirúrgicos y quirúrgicos.
- Cubre una amplia gama de trastornos neurológicos hereditarios, congénitos y adquiridos, que afectan tanto a pacientes pediátricos como geriátricos.
- Los cuadros de sinopsis, conceptos básicos, tablas, guías de práctica clínica, signos y síntomas y "programación de la cirugía" destacan y aclaran los puntos más importantes.
- Las miles de referencias, entradas del índice de términos y citas bibliográficas, están bien organizadas y proporcionan fuentes adicionales de estudio.
- Las secciones referidas a tumores han sido actualizadas con abundantes novedades sobre tratamientos, lineamientos generales y fuentes de información.
- La incorporación de nuevas figuras mejora la comprensión de las enfermedades.

La tercera edición en español del Manual de Neurocirugía (novena edición en inglés) es una obra de referencia indispensable para los residentes de Neurocirugía y para todo profesional de las neurociencias clínicas.

Esta edición incluye eBook. Disponible también en versión solo eBook.

Acerca del autor

Mark S. Greenberg

Profesor Adjunto.
Director, Programa de Residencia de Neurocirugía,
Departamento de Neurocirugía y Reparación Cerebral,
Facultad de Medicina Morsani, Universidad del Sur de Florida.
Tampa, Florida, Estados Unidos.

Colaboradores | VI

Prefacio | IX

Agradecimientos | X

Siglas | XI

Convenciones | XIV

Sección 1 Anatomía y fisiología | 1

- 1 Anatomía macroscópica intracraneal y medular | 2
 - 1.1 Anatomía superficial de la corteza cerebral | 2
 - 1.2 Surco central en estudios de imágenes axiales | 4
 - 1.3 Anatomía superficial del cráneo | 6
 - 1.4 Puntos de referencia superficiales de los niveles espinales | 8
 - 1.5 Orificios craneales y sus contenidos | 9
 - 1.6 Cápsula interna | 11
 - 1.7 Anatomía del ángulo pontocerebeloso | 12
 - 1.8 Anatomía del complejo occipitootloaxoideo | 12
 - 1.9 Anatomía de la médula espinal | 15
- 2 Anatomía vascular | 19
 - 2.1 Territorios vasculares cerebrales | 19
 - 2.2 Anatomía arterial del cerebro | 19
 - 2.3 Anatomía venosa del cerebro | 29
 - 2.4 Vascularización de la médula espinal | 32
- 3 Neurofisiología y síndromes encefálicos regionales | 35
 - 3.1 Neurofisiología | 35
 - 3.2 Síndromes encefálicos regionales | 43
 - 3.3 Síndromes del agujero rasgado posterior | 46

Sección 2 Generalidades y neurología | 49

- 4 Neuroanestesia | 50
 - 4.1 Clasificación de la *American Society of Anesthesiologists* (ASA) | 50
 - 4.2 Parámetros de neuroanestesia | 50
 - 4.3 Fármacos utilizados en neuroanestesia | 51
 - 4.4 Anestesia necesaria para el monitoreo intraoperatorio de los potenciales evocados | 53
 - 4.5 Hipertermia maligna | 54
- 5 Homeostasis del sodio y osmolalidad | 56
 - 5.1 Osmolalidad sérica y concentración de sodio | 56
 - 5.2 Hiponatremia | 56
 - 5.3 Hipernatremia | 66
- 6 Cuidados neurocríticos generales | 72
 - 6.1 Antihipertensivos parenterales | 72
 - 6.2 Hipotensión (*shock*) | 73
 - 6.3 Antiácidos | 75
 - 6.4 Rabdomiólisis | 77
- 7 Sedantes, bloqueantes neuromusculares y analgésicos | 79
 - 7.1 Sedantes y bloqueantes neuromusculares | 79
 - 7.2 Bloqueantes neuromusculares | 81
 - 7.3 Analgésicos | 83
- 8 Endocrinología | 90
 - 8.1 Corticoides | 90
 - 8.2 Hipotiroidismo | 94
 - 8.3 Embriología hipofisaria y neuroendocrinología | 95
- 9 Hematología | 98
 - 9.1 Volumen sanguíneo circulante | 98
 - 9.2 Tratamiento con componentes hemáticos | 98
 - 9.3 Consideraciones de la anticoagulación en neurocirugía | 101
 - 9.4 Hematopoyesis extramedular | 116
- 10 Neurología para neurocirujanos | 118
 - 10.1 Demencia | 118
 - 10.2 Cefalea | 118
 - 10.3 Parkinsonismo | 120
 - 10.4 Esclerosis múltiple | 123
 - 10.5 Encefalomiелitis aguda diseminada | 126
 - 10.6 Enfermedades de las motoneuronas | 126
 - 10.7 Síndrome de Guillain-Barré | 128
 - 10.8 Mielitis | 130
 - 10.9 Neurosarcoidosis | 133

- 11 Trastornos neurovasculares y neurotoxicidad | 136
 - 11.1 Síndrome de encefalopatía posterior reversible (SEPR) | 136
 - 11.2 Diasquisis cerebelosa contralateral | 136
 - 11.3 Vasculitis y vasculopatía | 137
 - 11.4 Neurotoxicología | 146

Sección 3 Estudios de imágenes y diagnósticos | 153

- 12 Radiografías simples y métodos de contraste | 154
 - 12.1 Radiografía de columna cervical | 154
 - 12.2 Radiografía de la columna lumbosacra (LS) | 159
 - 12.3 Radiografías de cráneo | 159
 - 12.4 Medios de contraste utilizados en neuroradiología | 161
 - 12.5 Medidas de protección contra la radiación ionizante para neurocirujanos | 166
- 13 Estudios de imágenes y angiografía | 169
 - 13.1 Tomografía computarizada | 169
 - 13.2 Resonancia magnética | 170
 - 13.3 Angiografía | 177
 - 13.4 Mielografía | 177
 - 13.5 Gammagrafía | 177
- 14 Electrodiagnóstico | 179
 - 14.1 Electroencefalograma | 179
 - 14.2 Potenciales evocados | 180
 - 14.3 Estudios de la conducción nerviosa y electromiografía | 184

Sección 4 Anomalías del desarrollo | 189

- 15 Anomalías intracraneales primarias | 190
 - 15.1 Quistes aracnoideos intracraneales | 190
 - 15.2 Desarrollo craneofacial | 193
 - 15.3 Malformación de Dandy Walker | 198
 - 15.4 Estenosis del acueducto | 200
 - 15.5 Agenesia del cuerpo calloso | 202
 - 15.6 Ausencia del *septum pellucidum* | 203
 - 15.7 Lipomas intracraneales | 203
 - 15.8 Hamartomas hipotalámicos | 204
- 16 Principales anomalías de la columna vertebral | 206
 - 16.1 Quistes aracnoideos raquimedulares | 206
 - 16.2 Disrafia medular (espina bifida) | 206
 - 16.3 Síndrome de Klippel-Feil | 213
 - 16.4 Síndrome de la médula anclada | 213
 - 16.5 Malformación de la médula en hendidura | 215
 - 16.6 Anomalías de las raíces nerviosas lumbosacras | 216
- 17 Principales anomalías craneoespinales | 217
 - 17.1 Malformaciones de Chiari | 217
 - 17.2 Anomalías congénitas del tubo neural | 228
 - 17.3 Quistes neuroentéricos | 232

Sección 5 Coma y muerte encefálica | 235

- 18 Coma | 236
 - 18.1 Coma y escalas de clasificación | 236
 - 18.2 Actitud postural | 236
 - 18.3 Etiologías del coma | 237
 - 18.4 Síndromes de herniación | 242
 - 18.5 Coma hipóxico | 246
- 19 Muerte encefálica y donación de órganos | 247
 - 19.1 Muerte encefálica en adultos | 247
 - 19.2 Criterios para la muerte encefálica | 247
 - 19.3 Muerte encefálica en niños | 252
 - 19.4 Donación de órganos y tejidos | 253

Sección 6 Infecciones | 257

- 20 Infecciones bacterianas del parénquima y de las meninges e infecciones complejas | 258
 - 20.1 Meningitis | 258
 - 20.2 Abscesos cerebrales | 260
 - 20.3 Empiema subdural | 267
 - 20.4 Compromiso neurológico por VIH/sida | 270
 - 20.5 Manifestaciones neurológicas de la enfermedad de Lyme | 274

- 20.6 Absceso cerebral por *Nocardia* | 276
- 21 Infecciones del cráneo, la columna vertebral y posquirúrgicas | 278
- 21.1 Infecciones del *shunt* | 278
- 21.2 Infección relacionada con el drenaje ventricular externo | 281
- 21.3 Infección de heridas | 284
- 21.4 Osteomielitis craneana | 287
- 21.5 Infecciones raquídeas | 288
- 22 Otras infecciones no bacterianas | 301
- 22.1 Encefalitis viral | 301
- 22.2 Enfermedad de Creutzfeldt-Jakob | 303
- 22.3 Infecciones parasitarias del SNC | 307
- 22.4 Infecciones fúngicas del SNC | 312
- 22.5 Infecciones amebianas del SNC | 314
- Sección 7 Hidrocefalia y líquido cefalorraquídeo** | 315
- 23 Líquido cefalorraquídeo | 316
- 23.1 Características generales del líquido cefalorraquídeo | 316
- 23.2 Modelo de flujo del LCR | 316
- 23.3 Componentes del LCR | 317
- 23.4 Fístula de LCR craneal | 318
- 23.5 Fístula de LCR medular | 320
- 23.6 Meningitis como complicación de la fístula de LCR | 320
- 23.7 Evaluación del paciente con fístula de LCR | 320
- 23.8 Tratamiento de la fístula de LCR | 322
- 23.9 Hipotensión intracraneal | 323
- 24 Aspectos generales de la hidrocefalia | 326
- 24.1 Definición básica | 326
- 24.2 Epidemiología | 326
- 24.3 Etiologías de la hidrocefalia | 326
- 24.4 Signos y síntomas de la hidrocefalia | 327
- 24.5 Criterios diagnósticos de hidrocefalia en TC y RM | 331
- 24.6 Diagnóstico diferencial de hidrocefalia | 332
- 24.7 Hidrocefalia crónica | 332
- 24.8 Hidrocefalia externa (hidrocefalia externa benigna) | 332
- 24.9 Hidrocefalia ligada al cromosoma X | 333
- 24.10 "Hidrocefalia detenida" | 334
- 24.11 Atrapamiento del IV ventrículo | 335
- 24.12 Hidrocefalia normotensiva | 335
- 24.13 Hidrocefalia y embarazo | 344
- 25 Tratamiento de la hidrocefalia | 346
- 25.1 Tratamiento médico de la hidrocefalia | 346
- 25.2 Extracción de LCR | 346
- 25.3 Tratamiento quirúrgico | 346
- 25.4 Ventriculostomía endoscópica del III ventrículo | 347
- 25.5 *Shunts* | 348
- 25.6 Problemas de los *shunts* | 352
- 25.7 *Shunts* específicos | 360
- 25.8 Técnicas quirúrgicas de colocación | 368
- 25.9 Instrucciones para los pacientes | 368
- Sección 8 Convulsiones** | 369
- 26 Clasificación de las convulsiones y fármacos anticonvulsivos | 370
- 26.1 Clasificación de las convulsiones | 370
- 26.2 Fármacos anticonvulsivos | 373
- 27 Tipos especiales de convulsiones | 390
- 27.1 Convulsiones de reciente comienzo | 390
- 27.2 Convulsiones postraumáticas | 391
- 27.3 Convulsiones por abstinencia alcohólica | 393
- 27.4 Convulsiones no epilépticas | 394
- 27.5 Convulsiones febriles | 396
- 27.6 Estado de mal epiléptico | 397
- Sección 9 Dolor** | 403
- 28 Dolor | 404
- 28.1 Principales tipos de dolor | 404
- 28.2 Síndrome de dolor neuropático | 404
- 28.3 Síndromes de dolor craneofacial | 405
- 28.4 Neuralgia posherpética | 408
- 28.5 Síndrome de dolor regional complejo | 411
- Sección 10 Nervios periféricos** | 415
- 29 Nervios periféricos | 416
- 29.1 Nervios periféricos: definición y sistemas de clasificación | 416
- 29.2 Inervación muscular | 417
- 29.3 Lesiones e intervenciones quirúrgicas de nervios periféricos | 421
- 30 Neuropatías por compresión | 426
- 30.1 Neuropatías por compresión: definiciones y asociaciones | 426
- 30.2 Mecanismo lesivo | 426
- 30.3 Compresión del nervio occipital | 426
- 30.4 Compresión del nervio mediano | 428
- 30.5 Compresión del nervio cubital | 438
- 30.6 Lesiones del nervio radial | 444
- 30.7 Lesiones en la mano | 445
- 30.8 Lesiones del nervio axilar | 445
- 30.9 Nervio supraescapular | 445
- 30.10 Meralgia parestésica | 446
- 30.11 Compresión del nervio obturador | 447
- 30.12 Compresión del nervio femoral | 447
- 30.13 Parálisis del nervio peroneo común | 447
- 30.14 Túnel tarsiano | 450
- 31 Neuropatías periféricas no compresivas | 451
- 31.1 Definiciones | 451
- 31.2 Etiologías de la neuropatía periférica | 451
- 31.3 Clasificación | 451
- 31.4 Cuadro clínico | 452
- 31.5 Síndromes de neuropatía periférica | 452
- 31.6 Lesiones de los nervios periféricos | 460
- 31.7 Lesiones de los nervios periféricos causadas por proyectiles | 463
- 31.8 Síndrome del opérculo torácico | 464
- Sección 11 Neurooftalmología y neurología** | 467
- 32 Neurooftalmología | 468
- 32.1 Nistagmo | 468
- 32.2 Papiledema | 468
- 32.3 Campos visuales | 470
- 32.4 Diámetro pupilar | 471
- 32.5 Músculos extraoculares | 477
- 32.6 Síndromes neurooftalmológicos | 481
- 32.7 Diversos signos neurooftalmológicos | 482
- 33 Neurología | 483
- 33.1 Mareos y vértigo | 483
- 33.2 Enfermedad de Ménière | 485
- 33.3 Parálisis del nervio facial | 487
- 33.4 Hipoacusia | 491
- Sección 12 Tumores primarios del sistema nervioso y de estructuras relacionadas** | 493
- 34 Tumores primarios: clasificación y marcadores tumorales | 494
- 34.1 Clasificación de los tumores del sistema nervioso | 494
- 34.2 Tumores encefálicos: aspectos clínicos generales | 498
- 34.3 Tumores encefálicos pediátricos | 501
- 34.4 Medicación para el tratamiento de los tumores encefálicos | 502
- 34.5 Quimioterapia como tratamiento de los tumores encefálicos | 503
- 34.6 Estudios anatomopatológicos intraoperatorios (biopsia por congelación) | 504
- 34.7 Selección de tinciones utilizadas comúnmente en neuropatología | 506
- 35 Síndromes relacionados con tumores | 510
- 35.1 Trastornos neurocutáneos | 510
- 35.2 Síndromes familiares con tumores del SNC | 518
- 36 Tumores astrocíticos y oligodendrogliales difusos | 519
- 36.1 Incidencia | 519
- 36.2 Factores de riesgo para gliomas difusos | 519
- 36.3 Clasificación y grado de los tumores astrocíticos | 519
- 36.4 Características generales de los gliomas | 523
- 36.5 Astrocitomas difusos | 524
- 36.6 Astrocitomas anaplásicos | 526
- 36.7 Glioblastomas | 527
- 36.8 Glioma difuso de la línea media con mutación H3 K27M (grado IV de la OMS) | 531
- 36.9 Tumores oligodendrogliales | 532
- 36.10 Tumores oligoastrocíticos | 533
- 36.11 Gliomas múltiples | 534
- 36.12 Tratamiento de los astrocitomas difusos grado II de la OMS | 534
- 36.13 Tratamiento de los gliomas difusos grado III y IV de la OMS | 536
- 36.14 Respuesta al tratamiento | 537
- 36.15 Tratamiento del GBM recidivante | 538
- 36.16 Evolución | 539
- 37 Otros tumores astrocíticos | 541
- 37.1 Astrocitomas pilocíticos (grado I de la OMS) | 541

- 37.2 Astrocitoma subependimario de células gigantes (grado I de la OMS) | 548
- 37.3 Xantastrocitoma pleomorfo (grado II de la OMS) | 549
- 37.4 Xantastrocitoma pleomorfo anaplásico (grado III de la OMS) | 550
- 38 Tumores ependimarios, del plexo coroideo, neuronales y otros gliomas | 551
- 38.1 Tumores ependimarios | 551
- 38.2 Otros gliomas | 555
- 38.3 Tumores del plexo coroideo | 555
- 38.4 Tumores neurales y neuronales-gliales mixtos | 557
- 39 Tumores embrionarios y de la región pineal | 566
- 39.1 Tumores de la región pineal | 566
- 39.2 Tumores embrionarios | 570
- 40 Tumores de nervios craneales, espinales y periféricos | 576
- 40.1 Schwannoma vestibular | 576
- 40.2 Perineurioma (grado I a III de la OMS) | 598
- 40.3 Tumores malignos de las vainas de los nervios periféricos (sin grado de la OMS) | 598
- 41 Tumores meníngeos, mesenquimáticos y melanocíticos | 599
- 41.1 Meningiomas | 599
- 41.2 Tumores mesenquimáticos no meningoteliales | 608
- 41.3 Tumores melanocíticos | 614
- 42 Linfomas y tumores histiocíticos, de células germinales y de la región selar | 616
- 42.1 Linfomas | 616
- 42.2 Tumores histiocíticos | 620
- 42.3 Tumores de células germinales | 621
- 42.4 Tumores de la región selar | 623
- Sección 13 Tumores de origen no neural | 627**
- 43 Tumores hipofisarios: información general y clasificación | 628
- 43.1 Tumores hipofisarios: conceptos básicos | 628
- 43.2 Tumores generales | 628
- 43.3 Epidemiología | 628
- 43.4 Diagnóstico diferencial de los tumores hipofisarios | 628
- 43.5 Presentación clínica de los tumores hipofisarios | 629
- 43.6 Tipos específicos de tumores hipofisarios | 632
- 44 Adenomas hipofisarios: evaluación y tratamiento no quirúrgico | 638
- 44.1 Evaluación | 638
- 44.2 Tratamiento y recomendaciones terapéuticas | 647
- 44.3 Radioterapia como tratamiento de los adenomas hipofisarios | 655
- 45 Adenomas hipofisarios: tratamiento quirúrgico, evolución clínica y tratamiento de las recidivas | 657
- 45.1 Tratamiento quirúrgico de los adenomas hipofisarios | 657
- 45.2 Evolución clínica después de una cirugía por vía transesfenoidal | 664
- 45.3 Sugerencias para el seguimiento de los adenomas hipofisarios | 666
- 45.4 Tratamiento de los adenomas hipofisarios recidivantes | 667
- 46 Estesioneuroblastoma, quistes y lesiones seudotumorales | 668
- 46.1 Estesioneuroblastoma | 668
- 46.2 Quiste de la bolsa de Rathke | 669
- 46.3 Quiste colicoideo | 671
- 46.4 Tumores epidermoides y dermoides | 675
- 46.5 Quistes pineales | 678
- 47 Seudotumor cerebral y síndrome de la silla turca vacía | 680
- 47.1 Seudotumor cerebral | 680
- 47.2 Síndrome de la silla turca vacía | 688
- 48 Tumores y lesiones seudotumorales del cráneo | 690
- 48.1 Tumores craneales | 690
- 48.2 Lesiones craneales no neoplásicas | 693
- 49 Tumores de la columna vertebral y raquimedulares | 699
- 49.1 Tumores de la columna vertebral: información general | 699
- 49.2 Localizaciones específicas de los tumores raquimedulares | 699
- 49.3 Diagnóstico diferencial: tumores vertebrales y medulares | 699
- 49.4 Tumores extramedulares intradurales | 701
- 49.5 Tumores intramedulares | 704
- 49.6 Tumores óseos primarios de la columna vertebral | 709
- 50 Tumores metastásicos y hematopoyéticos | 716
- 50.1 Metástasis cerebrales | 716
- 50.2 Metástasis epidurales raquimedulares | 728
- 50.3 Tumores hematopoyéticos | 735
- Sección 14 Traumatismo craneoencefálico | 739**
- 51 Traumatismo craneoencefálico: información general, clasificación y tratamiento inicial del paciente | 740
- 51.1 Traumatismo craneoencefálico: información general | 740
- 51.2 Clasificación | 740
- 51.3 Traslado de los pacientes traumatizados | 741
- 51.4 Tratamiento en la sala de urgencias | 742
- 51.5 Evaluación radiológica | 748
- 51.6 Instrucciones al ingreso de los traumatismos craneoencefálicos menores y moderados | 751
- 51.7 Pacientes con lesiones sistémicas graves asociadas al traumatismo | 752
- 51.8 Orificios de trépano exploratorios | 754
- 52 Conmoción cerebral, edema cerebral por altura y lesiones cerebrovasculares | 757
- 52.1 Conmoción cerebral | 757
- 52.2 Otras definiciones y otros conceptos relacionados al traumatismo craneoencefálico | 764
- 52.3 Edema cerebral de altura | 765
- 52.4 Disecciones traumáticas de arterias cervicales | 766
- 53 Neuromonitoreo en pacientes con traumatismo craneoencefálico | 771
- 53.1 Información general | 771
- 53.2 Presión intracraneal | 771
- 53.3 Métodos complementarios al monitoreo de la PIC | 780
- 53.4 Medidas terapéuticas contra la hipertensión intracraneal | 782
- 54 Fracturas de cráneo | 793
- 54.1 Tipos de fractura de cráneo | 793
- 54.2 Fracturas de cráneo lineales sobre la convexidad | 793
- 54.3 Fracturas de cráneo con hundimiento | 793
- 54.4 Fracturas de la base del cráneo | 795
- 54.5 Fracturas craneofaciales | 797
- 54.6 Neumoencefalo | 798
- 55 Lesiones hemorrágicas postraumáticas | 801
- 55.1 Lesiones parenquimatosas postraumáticas | 801
- 55.2 Contusión hemorrágica | 801
- 55.3 Hematoma epidural | 802
- 55.4 Hematoma subdural agudo | 806
- 55.5 Hematoma subdural crónico | 809
- 55.6 Hematoma subdural espontáneo | 812
- 55.7 Higroma subdural traumático | 813
- 55.8 Colecciones extraaxiales en pacientes pediátricos | 814
- 55.9 Lesiones traumáticas de la fosa posterior | 816
- 56 Heridas por arma de fuego y traumatismos craneoencefálicos penetrantes no asociados a proyectiles | 818
- 56.1 Heridas craneoencefálicas por arma de fuego | 818
- 56.2 Traumatismos penetrantes no asociados a proyectiles | 821
- 57 Traumatismo craneoencefálico pediátrico | 823
- 57.1 Epidemiología de los traumatismos craneoencefálicos pediátricos y comparación con pacientes adultos | 823
- 57.2 Tratamiento | 823
- 57.3 Evolución clínica | 824
- 57.4 Cefalohematoma | 824
- 57.5 Fracturas craneales en pediatría | 825
- 57.6 Hematoma retroclival | 826
- 57.7 Traumatismo no accidental (TNA) | 828
- 58 Traumatismo craneoencefálico: tratamiento a largo plazo, complicaciones y evolución clínica | 830
- 58.1 Tratamiento de las vías respiratorias | 830
- 58.2 Profilaxis de la trombosis venosa profunda (TVP) | 830
- 58.3 Nutrición en pacientes con traumatismo craneoencefálico | 830
- 58.4 Hidrocefalia postraumática | 832
- 58.5 Evolución del traumatismo craneoencefálico | 833
- 58.6 Complicaciones tardías del traumatismo craneoencefálico | 835
- Sección 15 Traumatismo de la columna vertebral | 839**
- 59 Lesiones de la columna vertebral: información general, evaluación neurológica, lesiones por latigazo cervical y relacionadas con actividades deportivas y lesiones de la columna vertebral en pacientes pediátricos | 840
- 59.1 Introducción | 840
- 59.2 Terminología | 840
- 59.3 Trastornos asociados al latigazo cervical | 841
- 59.4 Traumatismos vertebromedulares en pediatría | 843
- 59.5 Ortesis cervicales | 845

- 59.6 Cronograma de seguimiento | 846
- 59.7 Lesiones de la columna cervical relacionadas con la práctica deportiva | 846
- 59.8 Examen neurológico | 849
- 59.9 Lesiones medulares | 853
- 60 Tratamiento de las lesiones medulares | 858
- 60.1 Tratamiento del traumatismo vertebral: información general | 858
- 60.2 Tratamiento en el lugar del hecho | 858
- 60.3 Tratamiento en el centro de salud | 859
- 60.4 Evaluación radiológica e inmovilización inicial de la columna cervical | 862
- 60.5 Tracción y reducción de los traumatismos de la columna cervical | 866
- 60.6 Momento adecuado para la cirugía luego de una lesión medular | 869
- 61 Lesiones atlooccipitales (entre el occipucio y C2) | 870
- 61.1 Luxación atlooccipital | 870
- 61.2 Fracturas de los cóndilos occipitales | 873
- 61.3 Luxación y subluxación atloaxoidea | 874
- 61.4 Fracturas del atlas (C1) | 877
- 61.5 Fracturas del axis (C2) | 880
- 61.6 Fracturas combinadas de C1 y C2 | 891
- 62 Lesiones y fracturas subaxoideas (de C3 a C7) | 893
- 62.1 Sistemas de clasificación | 893
- 62.2 Fractura del paleador de arcilla | 895
- 62.3 Traumatismos por compresión vertical | 895
- 62.4 Fracturas por flexión de la columna cervical subaxoidea | 896
- 62.5 Lesiones por flexión y distracción | 898
- 62.6 Traumatismos por extensión de la columna cervical subaxoidea | 901
- 62.7 Tratamiento de las fracturas de la columna cervical subaxoidea | 903
- 62.8 Lesión medular traumática sin alteraciones radiológicas (SCIWORA) | 905
- 63 Fracturas de la columna dorsolumbosacra | 907
- 63.1 Evaluación y tratamiento de las fracturas dorsolumbares | 907
- 63.2 Tratamiento quirúrgico | 913
- 63.3 Fracturas vertebrales por osteoporosis | 914
- 63.4 Fracturas del sacro | 921
- 64 Lesiones penetrantes de la columna vertebral y consideraciones a largo plazo de las lesiones raquimedulares | 923
- 64.1 Heridas de la columna por arma de fuego | 923
- 64.2 Traumatismos cervicales penetrantes | 923
- 64.3 Inestabilidad cervical diferida | 925
- 64.4 Deterioro diferido luego de lesiones medulares | 925
- 64.5 Aspectos del tratamiento crónico de las lesiones medulares | 926
- Sección 16 Afeciones no traumáticas de la columna vertebral y de la médula espinal | 929**
- 65 Lumbalgia y radiculopatía | 930
- 65.1 Lumbalgia: Información general | 930
- 65.2 Discos intervertebrales | 930
- 65.3 Nomenclatura de las alteraciones discales | 930
- 65.4 Cambios en la médula ósea de los cuerpos vertebrales | 931
- 65.5 Términos clínicos | 931
- 65.6 Determinación de la discapacidad, el dolor y la evolución clínica | 931
- 65.7 Diagnóstico diferencial de la lumbalgia | 932
- 65.8 Evaluación inicial del paciente con lumbalgia | 932
- 65.9 Estudios radiológicos | 934
- 65.10 Estudios electrodiagnósticos para investigar la lumbalgia | 938
- 65.11 Gammagrafía ósea para investigar la lumbalgia | 939
- 65.12 Termografía para estudiar la lumbalgia | 939
- 65.13 Factores psicosociales | 939
- 65.14 Tratamiento | 939
- 65.15 Lumbalgia crónica | 944
- 65.16 Coxigodinia | 944
- 65.17 Síndrome de cirugía espinal fallida | 946
- 66 Radiculopatía y hernia de disco de la columna dorsolumbar | 950
- 66.1 Radiculopatía y hernia de disco de la columna lumbar | 950
- 66.2 Hernias de disco dorsales | 967
- 67 Hernia de disco cervical | 976
- 67.1 Hernia de disco cervical: información general | 976
- 67.2 Síndromes radiculares de la zona cervical (radiculopatía cervical) | 976
- 67.3 Mielopatía cervical y lesiones medulares por hernias de discos cervicales | 976
- 67.4 Diagnóstico diferencial | 976
- 67.5 Examen físico para el diagnóstico de hernia de disco cervical | 977
- 67.6 Evaluación radiológica | 977
- 67.7 Tratamiento | 978
- 68 Enfermedad degenerativa de discos cervicales y mielopatía cervical | 990
- 68.1 Estenosis cervical: información general | 990
- 68.2 Fisiopatología | 990
- 68.3 Cuadro clínico | 991
- 68.4 Diagnóstico diferencial | 994
- 68.5 Evaluación | 994
- 68.6 Tratamiento | 996
- 68.7 Estenosis cervical y lumbar concomitantes | 1000
- 69 Enfermedad discal degenerativa de la columna dorsal y lumbar | 1001
- 69.1 Enfermedad discal degenerativa: información general | 1001
- 69.2 Sustrato anatómico | 1001
- 69.3 Factores de riesgo | 1006
- 69.4 Afecciones asociadas | 1006
- 69.5 Presentación clínica | 1007
- 69.6 Diagnóstico diferencial | 1008
- 69.7 Evaluación diagnóstica | 1009
- 69.8 Tratamiento | 1010
- 69.9 Evolución clínica | 1015
- 70 Deformidad espinal del adulto y escoliosis degenerativa | 1017
- 70.1 Deformidad espinal del adulto: información general | 1017
- 70.2 Epidemiología | 1017
- 70.3 Evaluación clínica | 1017
- 70.4 Estudios diagnósticos | 1018
- 70.5 Mediciones relevantes de la columna | 1018
- 70.6 Clasificación SRS-Schwab de la deformidad espinal del adulto | 1023
- 70.7 Tratamiento | 1023
- 71 Afecciones especiales de la columna | 1029
- 71.1 Enfermedad de Paget de la columna | 1029
- 71.2 Afecciones anquilosantes y osificantes de la columna vertebral | 1032
- 71.3 Cifosis de Scheuermann | 1040
- 71.4 Otras afecciones raquimedulares | 1042
- 72 Afecciones no raquídeas con repercusiones en la columna | 1049
- 72.1 Artritis reumatoidea | 1049
- 72.2 Síndrome de Down | 1053
- 72.3 Obesidad mórbida | 1054
- 73 Patologías especiales que afectan a la médula espinal | 1055
- 73.1 Malformaciones vasculares raquimedulares | 1055
- 73.2 Quistes meníngeos raquimedulares | 1057
- 73.3 Quistes yuxtatafetales de la columna lumbar | 1058
- 73.4 Siringomielia | 1060
- 73.5 Siringomielia postraumática | 1065
- 73.6 Hernia de médula espinal (idiopática) | 1066
- 73.7 Lipomatosis epidural raquimedular | 1067
- 73.8 Alteraciones de la unión craneocervical y del raquis cervical superior | 1068
- Sección 17 Hemorragia subaracnoidea y aneurismas | 1069**
- 74 Hemorragia subaracnoidea: introducción, clasificación y afecciones especiales | 1070
- 74.1 Introducción y resumen | 1070
- 74.2 Etiologías de la hemorragia subaracnoidea | 1071
- 74.3 Incidencia | 1071
- 74.4 Factores de riesgo para hemorragia subaracnoidea | 1071
- 74.5 Cuadro clínico | 1072
- 74.6 Estudios diagnósticos en casos presuntivos de hemorragia subaracnoidea | 1073
- 74.7 Clasificación de las hemorragias subaracnoideas | 1077
- 74.8 Hemorragia intracraneal durante el embarazo | 1078
- 74.9 Hidrocefalia secundaria a hemorragia subaracnoidea | 1079
- 75 Cuidados intensivos de pacientes con aneurisma | 1082
- 75.1 Tratamiento inicial de la hemorragia subaracnoidea | 1082
- 75.2 Resangrado | 1087

- 75.3 Miocardiopatía neurógena por estrés | 1088
75.4 Edema pulmonar neurógeno | 1089
75.5 Vasoespasmo | 1090
75.6 Instrucciones posoperatorias para el clipado de aneurismas | 1098
- 76 Hemorragia subaracnoidea por rotura de un aneurisma cerebral** | 1100
76.1 Epidemiología de los aneurismas cerebrales | 1100
76.2 Etiología de los aneurismas cerebrales | 1100
76.3 Ubicación de los aneurismas cerebrales | 1100
76.4 Presentación de los aneurismas cerebrales | 1101
76.5 Afecciones asociadas a aneurismas cerebrales | 1102
76.6 Opciones para tratar los aneurismas | 1103
76.7 Momento adecuado para la cirugía de aneurismas | 1108
76.8 Consideraciones técnicas generales del tratamiento quirúrgico de los aneurismas | 1110
- 77 Tipos de aneurismas de acuerdo a su ubicación** | 1116
77.1 Aneurismas de la arteria comunicante anterior | 1116
77.2 Aneurismas de la porción distal de la arteria cerebral anterior | 1117
77.3 Aneurismas de la arteria comunicante posterior | 1118
77.4 Aneurismas de la bifurcación carotídea | 1119
77.5 Aneurismas de la arteria cerebral media | 1119
77.6 Aneurismas supraclinoideos¹² | 1120
77.7 Aneurismas de la circulación posterior | 1121
- 78 Aneurismas especiales y hemorragia subaracnoidea no aneurismática** | 1127
78.1 Aneurismas no rotos | 1127
78.2 Aneurismas múltiples | 1131
78.3 Aneurismas familiares | 1131
78.4 Aneurismas traumáticos | 1132
78.5 Aneurismas micóticos | 1133
78.6 Aneurismas gigantes | 1134
78.7 Hemorragia subaracnoidea cortical | 1135
78.8 Hemorragia subaracnoidea de etiología desconocida | 1135
78.9 Hemorragia subaracnoidea pretronal no aneurismática | 1137
- Sección 18 Malformaciones vasculares** | 1141
79 Malformaciones vasculares | 1142
79.1 Malformaciones vasculares: información general y clasificación | 1142
79.2 Malformaciones arteriovenosas | 1142
79.3 Malformación venosa congénita (angiomas venosos) | 1150
79.4 Malformaciones vasculares ocultas en angiografía | 1151
79.5 Síndrome de Osler-Weber-Rendu | 1152
79.6 Malformaciones cavernosas | 1153
79.7 Fístula dural arteriovenosa | 1158
79.8 Malformación de la vena de Galeno | 1163
79.9 Fístula carotídocavernosa | 1164
79.10 Divertículo del seno sigmoideo | 1165
- Sección 19 Ataque cerebrovascular y enfermedad cerebrovascular oclusiva** | 1167
80 Ataque cerebrovascular: información general y fisiología | 1168
80.1 Definiciones | 1168
80.2 Hemodinámica cerebrovascular | 1168
80.3 Circulación colateral | 1169
80.4 Síndromes "oclusivos" | 1170
80.5 Ataque cerebrovascular en adultos jóvenes | 1174
80.6 Enfermedad aterosclerótica carotídea | 1176
- 81 Evaluación y tratamiento del ataque cerebrovascular isquémico agudo** | 1183
81.1 Tratamiento del ataque cerebrovascular: información general (tiempo = cerebro) | 1183
81.2 Evaluación y manejo inicial rápido | 1183
81.3 Escala NIHSS (*National Institutes of Health Stroke Scale*) | 1184
81.4 Tratamiento general de los ACV isquémicos agudos | 1187
81.5 Estudios de diagnóstico por imágenes en ACV isquémicos agudos | 1189
81.6 Tratamiento del AIT o del ACV | 1192
81.7 Endarterectomía carotídea | 1195
81.8 Angioplastia o colocación de endoprótesis en la carótida | 1202
- 82 Afecciones especiales** | 1204
82.1 Oclusión total de la arteria carótida interna | 1204
82.2 Infarto cerebeloso | 1205
82.3 Infarto maligno del territorio de la arteria cerebral media | 1206
- 82.4 Embolia encefálica cardiogénica | 1207
82.5 Insuficiencia vertebrobasilar | 1208
82.6 Ataque cerebrovascular asociado al signo del arquero | 1209
82.7 Trombosis venosa cerebral | 1211
82.8 Enfermedad de MoyaMoya | 1218
82.9 *Bypass* extracraneal-intracraneal | 1223
- 83 Disecciones arteriales cerebrales** | 1225
83.1 Disecciones arteriales cerebrales: conceptos básicos | 1225
83.2 Nomenclatura | 1225
83.3 Fisiopatología | 1225
83.4 Epidemiología | 1226
83.5 Ubicación de las disecciones | 1226
83.6 Cuadro clínico | 1226
83.7 Evaluación | 1226
83.8 Evolución clínica | 1227
83.9 Información específica de diversos vasos sanguíneos | 1227
- Sección 20 Hemorragia intraparenquimatosa** | 1231
84 Hemorragia intraparenquimatosa | 1232
84.1 Hemorragia intraparenquimatosa: información general | 1232
84.2 Epidemiología | 1232
84.3 Ubicación de la hemorragia dentro de parénquima cerebral | 1233
84.4 Etiologías | 1234
84.5 Cuadro clínico | 1238
84.6 Evaluación | 1240
84.7 Tratamiento inicial de la hemorragia intraparenquimatosa | 1244
84.8 Tratamiento quirúrgico | 1248
84.9 Evolución clínica | 1251
84.10 Hemorragia intraparenquimatosa en adultos jóvenes | 1252
84.11 Hemorragia intraparenquimatosa del recién nacido | 1252
84.12 Otras causas de hemorragia intraparenquimatosa del recién nacido | 1259
- Sección 21 Evaluación de la evolución clínica** | 1261
85 Evaluación de la evolución clínica | 1262
85.1 Cáncer | 1262
85.2 Traumatismo craneoencefálico | 1262
85.3 Eventos cerebrovasculares | 1262
85.4 Lesión de la médula espinal | 1265
- Sección 22 Diagnóstico diferencial** | 1277
86 Diagnóstico diferencial de acuerdo a la ubicación de los hallazgos radiográficos intracraneales | 1268
86.1 Diagnósticos tratados en otros capítulos | 1268
86.2 Lesiones de la fosa posterior | 1268
86.3 Lesiones intracraneales múltiples en TC o RM | 1272
86.4 Lesiones que presentan realce en anillo en TC o RM | 1274
86.5 Lesiones de la sustancia blanca | 1275
86.6 Lesiones selares, supraselares y paraselares | 1275
86.7 Quistes intracraneales | 1278
86.8 Lesiones orbitarias | 1279
86.9 Lesiones del seno cavernoso | 1280
86.10 Lesiones del cráneo | 1281
86.11 Otras alteraciones del cráneo | 1284
86.12 Lesiones intracraneales y extracraneales combinadas | 1284
86.13 Hiperdensidades intracraneales | 1285
86.14 Calcificaciones intracraneales | 1285
86.15 Lesiones intraventriculares | 1287
86.16 Lesiones periventriculares | 1289
86.17 Engrosamiento o realce meníngeo | 1290
86.18 Realce ependimario y subependimario | 1290
86.19 Hemorragia intraventricular | 1291
86.20 Lesiones del lóbulo temporal mesial | 1291
86.21 Alteraciones de los núcleos basales | 1291
86.22 Lesiones talámicas | 1292
86.23 Lesiones intranasales e intracraneales | 1292
- 87 Diagnóstico diferencial según la ubicación o los hallazgos radiográficos en columna vertebral** | 1294
87.1 Diagnósticos abarcados en otros capítulos | 1294
87.2 Subluxación atloaxoidea | 1294
87.3 Alteraciones de los cuerpos vertebrales | 1294
87.4 Lesiones axoideas (C2) | 1295
87.5 Lesión ocupante de espacio posterior a la apófisis odontoides | 1296
87.6 Fracturas patológicas de la columna vertebral | 1296

- 87.7 Lesiones raquídeas epidurales | 1296
- 87.8 Lesiones osteolíticas de la columna vertebral | 1296
- 87.9 Hiperostosis vertebral | 1297
- 87.10 Lesiones del hueso sacro | 1297
- 87.11 Realce de las raíces nerviosas | 1298
- 87.12 Lesiones nodulares que presentan realce dentro del conducto raquídeo | 1298
- 87.13 Quistes intrarraquídeos | 1299
- 87.14 Realce difuso de las raíces nerviosas o la cola de caballo | 1299
- 88 Diagnóstico diferencial según los signos y los síntomas, principalmente intracraneales | 1300**
- 88.1 Diagnósticos abarcados en otros capítulos | 1300
- 88.2 Encefalopatía | 1300
- 88.3 Síncope y apoplejía | 1300
- 88.4 Déficit neurológico transitorio | 1302
- 88.5 Ataxia y trastornos del equilibrio | 1303
- 88.6 Diplopía | 1303
- 88.7 Anosmia | 1304
- 88.8 Parálisis de múltiples pares craneales (neuropatías craneales) | 1304
- 88.9 Amaurosis binocular | 1306
- 88.10 Amaurosis monocular | 1306
- 88.11 Exoftalmos | 1307
- 88.12 Ptosis | 1307
- 88.13 Retracción palpebral patológica | 1308
- 88.14 Macrocefalia | 1308
- 88.15 Acúfenos | 1309
- 88.16 Alteraciones sensitivas de la cara | 1310
- 88.17 Trastornos del habla | 1311
- 89 Diagnóstico diferencial según los signos y síntomas en lesiones principalmente de la columna vertebral y de otro tipo | 1312**
- 89.1 Diagnósticos abarcados en otros capítulos | 1312
- 89.2 Mielopatía | 1312
- 89.3 Ciática | 1316
- 89.4 Cuadruplejía y cuadruplejías agudas | 1318
- 89.5 Hemiparesia o hemiplejía | 1320
- 89.6 Parálisis ascendente | 1320
- 89.7 Parálisis descendente | 1320
- 89.8 Lumbalgia | 1320
- 89.9 Pie péndulo | 1322
- 89.10 Paresia o atrofia de las manos o los miembros superiores | 1325
- 89.11 Radiculopatía de miembros superiores por compromiso cervical | 1326
- 89.12 Cervicalgia | 1326
- 89.13 Disestesias de pies y manos | 1327
- 89.14 Dolor muscular e hiperestesia | 1327
- 89.15 Signo de Lhermitte | 1327
- 89.16 Trastornos de la deglución | 1328
- Sección 23 Procedimientos, intervenciones y operaciones | 1329**
- 90 Colorantes intraoperatorios, instrumental quirúrgico, hemostasia quirúrgica y extensores óseos | 1330**
- 90.1 Introducción | 1330
- 90.2 Colorantes intraoperatorios | 1330
- 90.3 Instrumental quirúrgico | 1330
- 90.4 Hemostasia quirúrgica | 1332
- 90.5 Localización de los segmentos por intervenir de la columna vertebral | 1332
- 90.6 Injerto óseo | 1334
- 91 Craneotomías: información general y mapeo cortical | 1339**
- 91.1 Craneotomía: información general | 1339
- 91.2 Mapeo cortical intraoperatorio (mapeo cerebral) | 1343
- 92 Craneotomías de la fosa posterior | 1347**
- 92.1 Indicaciones | 1347
- 92.2 Posición del paciente | 1347
- 92.3 Craniectomía suboccipital paramediana | 1350
- 92.4 Craniectomía suboccipital en la línea media | 1353
- 92.5 Abordaje extremo lateral a la fosa posterior | 1355
- 92.6 Craneoplastia para la craneotomía suboccipital | 1355
- 92.7 Consideraciones posoperatorias de las craniectomías de la fosa posterior | 1355
- 93 Craneotomías supratentoriales | 1358**
- 93.1 Craneotomía pterional | 1358
- 93.2 Craneotomía temporal | 1361
- 93.3 Craneotomía frontal | 1364
- 93.4 Craneotomía petrosa | 1365
- 93.5 Craneotomía occipital | 1366
- 94 Abordajes al III ventrículo y al ventrículo lateral, craniectomías descompresivas y craneoplastias | 1367**
- 94.1 Abordajes al ventrículo lateral | 1367
- 94.2 Abordajes al III ventrículo | 1367
- 94.3 Abordaje interhemisférico | 1372
- 94.4 Craneoplastia | 1372
- 94.5 Craniectomía descompresiva | 1375
- 95 Columna cervical | 1380**
- 95.1 Abordajes anteriores a la columna cervical | 1380
- 95.2 Abordaje transoral a la unión craneocervical | 1380
- 95.3 Artrodesis occipitocervical | 1382
- 95.4 Fijación de la apófisis odontoides con tornillos por vía anterior | 1384
- 95.5 Artrodesis atloaxoidea (C1-C2) | 1387
- 95.6 Tornillos para C2 | 1392
- 95.7 Fijación de cuerpos vertebrales cervicales con tornillos y placas por vía anterior | 1396
- 95.8 Dispositivos autosustentables para la artrodesis intersomática | 1397
- 96 Columna dorsal y lumbar | 1398**
- 96.1 Acceso anterior a la unión cervicodorsal y los segmentos altos de la columna dorsal | 1398
- 96.2 Acceso anterior a los segmentos medio e inferior de la columna dorsal | 1398
- 96.3 Tornillos transpediculares | 1398
- 96.4 Acceso a la unión dorsolumbar por vía anterior | 1403
- 96.5 Acceso a la columna lumbar por vía anterior | 1403
- 96.6 Información útil acerca de la artrodesis y la colocación de implantes en la columna lumbar y lumbosacra | 1403
- 96.7 Tornillos transpediculares sacrolumbares | 1403
- 96.8 Fijación lumbar con tornillos corticales | 1407
- 96.9 Fijación lumbar con tornillos translaminares | 1409
- 96.10 Artrodesis intersomática lumbar por vía posterior | 1409
- 96.11 Artrodesis intersomática por vía lateral retroperitoneal transposas mínimamente invasiva | 1409
- 96.12 Tornillos transpediculares y transarticulares | 1413
- 96.13 Artrodesis interfacetaria | 1414
- 96.14 Tornillos para S2 | 1414
- 96.15 Fijación ilíaca | 1414
- 96.16 Consultas clínicas posoperatorias: artrodesis de la columna lumbar o dorsal | 1416
- 97 Procedimientos quirúrgicos varios | 1418**
- 97.1 Punción ventricular percutánea | 1418
- 97.2 Punción subdural percutánea | 1418
- 97.3 Punción lumbar | 1418
- 97.4 Drenaje lumbar con catéter | 1424
- 97.5 Punción de C1-C2 y punción suboccipital | 1425
- 97.6 Cateterismo ventricular | 1427
- 97.7 Procedimientos de derivación de LCR | 1431
- 97.8 Dispositivo de acceso ventricular | 1437
- 97.9 Biopsia del nervio safeno externo | 1438
- 97.10 Bloqueos nerviosos | 1440
- 97.11 Cable multifilamento para artrodesis vertebral | 1442
- 98 Neurocirugía funcional y estereotáctica | 1443**
- 98.1 Introducción | 1443
- 98.2 Cirugía estereotáctica | 1443
- 98.3 Estimulación cerebral profunda | 1445
- 98.4 Tortícolis | 1448
- 98.5 Espasticidad | 1450
- 98.6 Síndromes de compresión neurovascular | 1459
- 98.7 Simpatectomía | 1476
- 99 Procedimientos antiálgicos | 1478**
- 99.1 Prerrequisitos para los procedimientos quirúrgicos antiálgicos | 1478
- 99.2 Elección del procedimiento antiálgico | 1478
- 99.3 Tipos de procedimientos antiálgicos | 1478
- 99.4 Cordotomía | 1479
- 99.5 Mielotomía comisural | 1481
- 99.6 Mielotomía segmentaria de la línea media | 1482
- 99.7 Administración directa de opiáceos en el SNC | 1482
- 99.8 Estimulación de la médula espinal | 1484
- 99.9 Estimulación cerebral profunda | 1487
- 99.10 Lesión de la zona de entrada de las raíces dorsales | 1488

- 100 Tratamiento quirúrgico de la epilepsia | 1489
 - 100.1 Indicaciones quirúrgicas | 1489
 - 100.2 Evaluación prequirúrgica | 1489
 - 100.3 Técnicas quirúrgicas | 1490
 - 100.4 Procedimientos quirúrgicos | 1491
 - 100.5 Riesgos del tratamiento quirúrgico de la epilepsia | 1493
 - 100.6 Tratamiento térmico intersticial con láser guiado por RM | 1493
 - 100.7 Cuidados posoperatorios (tratamiento quirúrgico de la epilepsia) | 1493
 - 100.8 Evolución clínica | 1493
 - 101 Radioterapia | 1495
 - 101.1 Introducción | 1495
 - 101.2 Radioterapia externa convencional | 1495
 - 101.3 Radioterapia y radiocirugía estereotácticas | 1499
 - 101.4 Braquiterapia intersticial | 1506
 - 102 Neurocirugía endovascular | 1508
 - 102.1 Neurocirugía endovascular: introducción | 1508
 - 102.2 Fármacos | 1509
 - 102.3 Consideraciones básicas de los procedimientos neuroendovasculares | 1515
 - 102.4 Angiografía para diagnosticar hemorragia subaracnoidea | 1516
 - 102.5 Intervenciones específicas según la enfermedad | 1517
- Sección 24 **Apéndice** | 1531
- 103 Tablas y figuras de referencia rápida | 1532
- Índice de términos** | 1541
- Bibliografía** | 1598

Viamonte 2146 1º "A" • C1056 ABH
Ciudad Autónoma de Buenos Aires • Argentina
Tel [+54 11] 5277 4444 • Fax [+54 11] 5277 3095
info@journal.com.ar • www.edicionesjournal.com

EDICIONES
journal
www.edicionesjournal.com